

令和 元年10月18日(金)

午後 10時～12時

場所 葉月会セミナールム(北摂夜間救急動物病院)

志学会 10月・月例会

演題 気管虚脱は治るのか？

～PLLって何？

気管外プロテーゼの美味しい話・苦い話～

講師 アトム動物病院
動物呼吸器病センター
米澤 覚 先生

気管虚脱は治るのか？

～ PLLPって何？

気管外プロテアーゼの美味しい話・苦い話 ～



アトム動物病院 動物呼吸器病センター

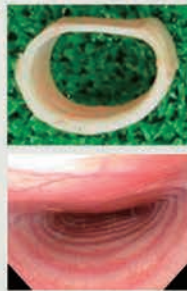米澤 覚

気管虚脱

気管虚脱とは

・気管の 物理的狭窄

- ・気管軟骨 → 脆弱化・扁平化
- ・膜性壁 → 伸長・下垂



- ・原因は 不明 : 軟骨細胞の減少、軟骨基質の変化

誘発要因

気管 **内圧の上昇**

慢性的な **外的圧迫**

遺伝的素因

高温多湿、過度の運動

好発犬種

- ・ヨークシャー・テリア
- ・ポメラニアン
- ・チワワ
- ・T・プードル
- ・マルチーズ . . . その他なんでも

診断

X線検査

→ 100%診断可能 ほぼ！

- ・ 臨床症状
 - ・ 触診（発咳テスト）・聴診
 - ・ X線透視
 - ・ 内視鏡検査
- ）あればいいけど、追加

症状

発咳

呼吸困難

症状

発咳

乾性発咳

湿性発咳 : 気管内分泌物の貯留、気管炎の併発

Honking cough (ガチョウ鳴き様発咳)

呼吸困難

症状

発咳

乾性発咳

湿性発咳 : 気管内分泌物の貯留、気管炎の併発

Honking cough (ガチョウ鳴き様発咳)

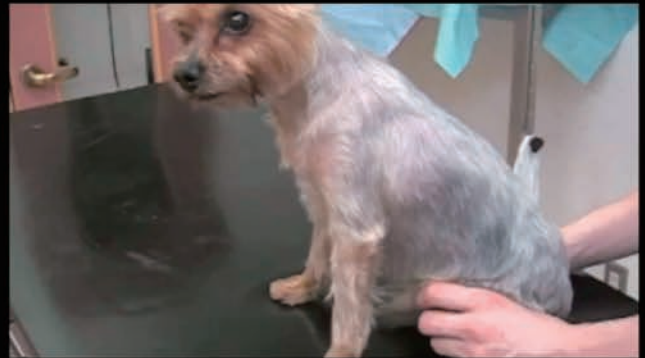呼吸困難 : ヒューヒュー、ヒーヒー (wheeze)

チアノーゼ

失神

横臥不可能

突然死



触る！

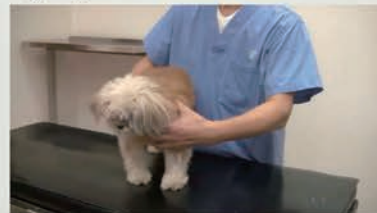気管の硬度、形状を触知

押す！

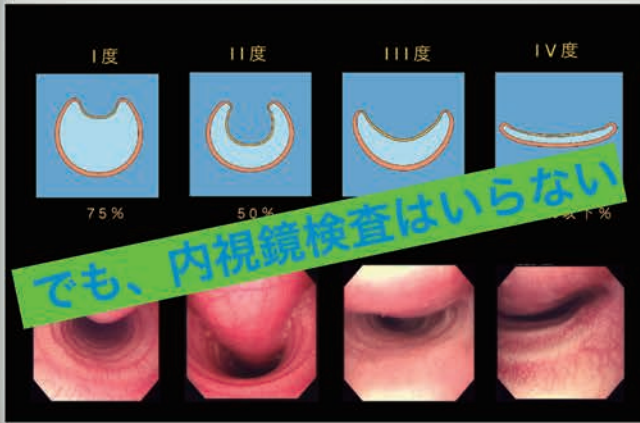
頸部の圧迫で咳

聴く！

狭窄音の聴取



4段階分類 : Tangner & Hobson



明日から役に立つ！



気管虚脱のX線検査

その感度は・・・？

50 % X線の臨床的有用性は、良くて50%
Tangner CH, Hobson HP 1982

60 % TC 17例中、7例が正常
Robert AM, Lynette RJ, 2004

84 % TC 100例中、84%の感度
White RAS, Williams JM 1994

撮影法と読影を工夫すれば、

- X線検査
- 気管虚脱の診断としては、X線検査が最重要
- 臨床的に、最適
- リスクは最小限
- 他疾患との鑑別
- ほぼ、診断可能
- 重症度評価の確定も可能

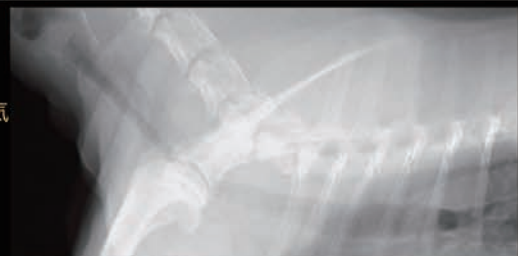米澤は言い切ります！

撮影方法

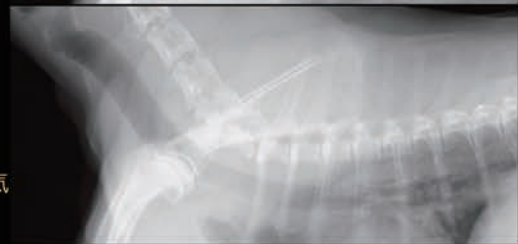- 従来法
 - Lateral 吸気 : 頸部気管は 吸気時に狭窄しやすい
 - // 呼気 : 胸部 // は 呼気時に //

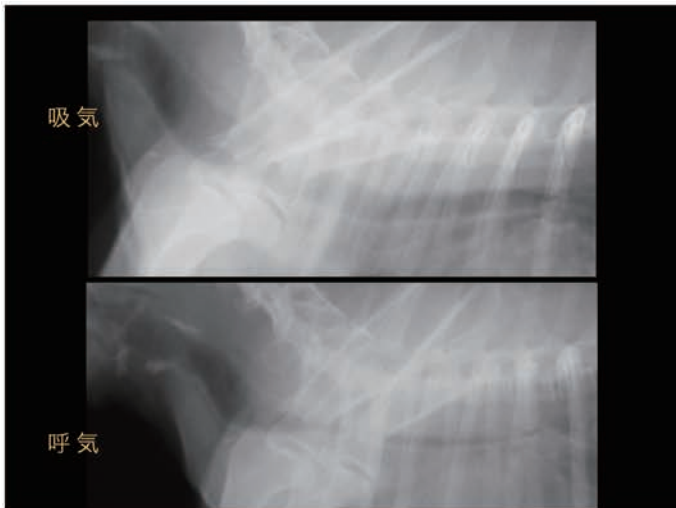
最低条件！！

吸気

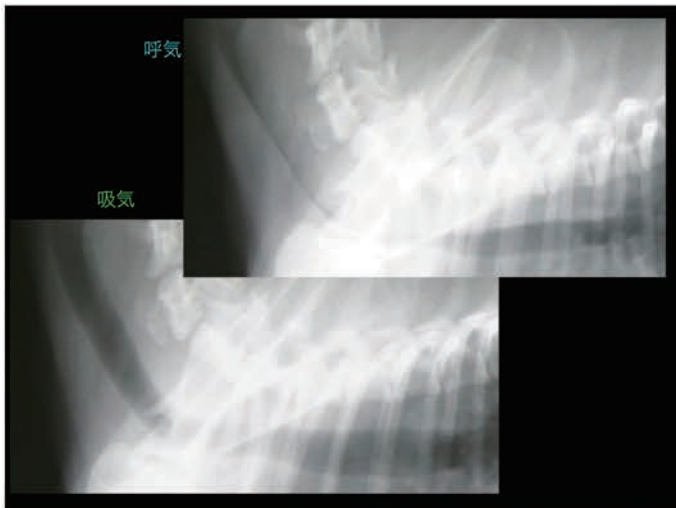


呼気





ところが・・・



撮影方法

- 従来法
 - Lateral 吸気 : 頸部気管は 吸気時に狭窄しやすい
 - // 呼気 : 胸部 // は 呼気時に //

最低条件！！

→ 必ずしもその限りではない！

気管虚脱の効果的なX線撮影法

読影法：Lateral像

まずは、

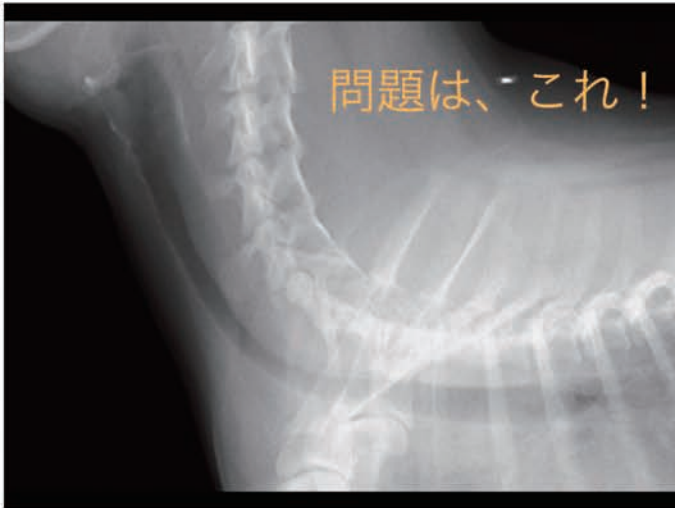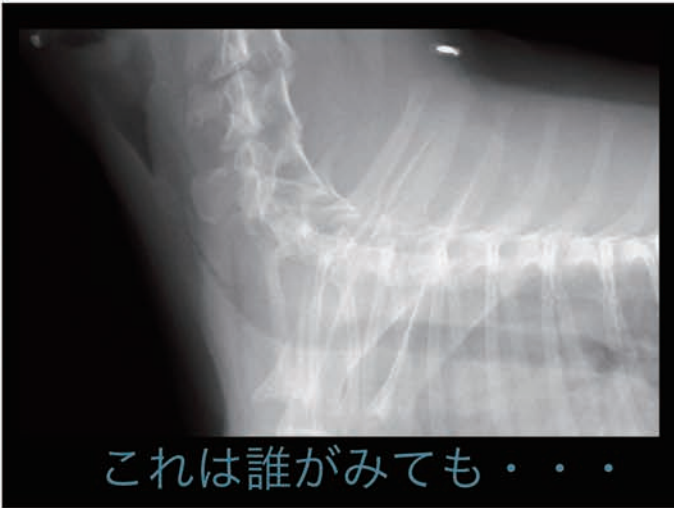Lateral像を

極めましょう！

撮影ポジショニング

- ◆ 頸部気管
- ◆ 胸部気管

これが大事!!



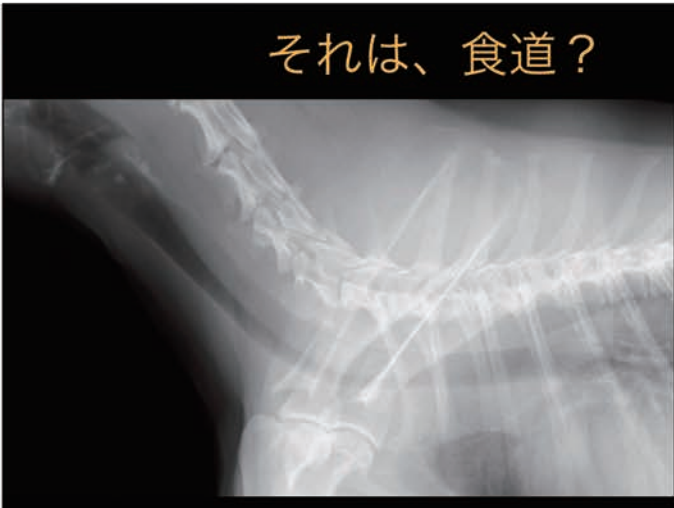気管虚脱の画像診断

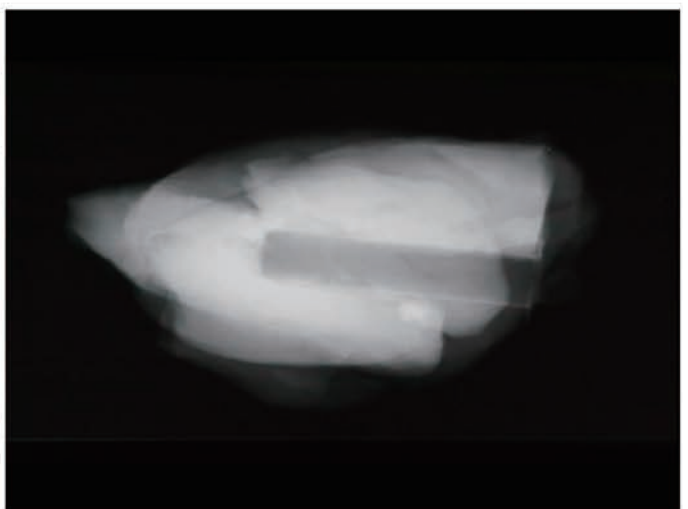
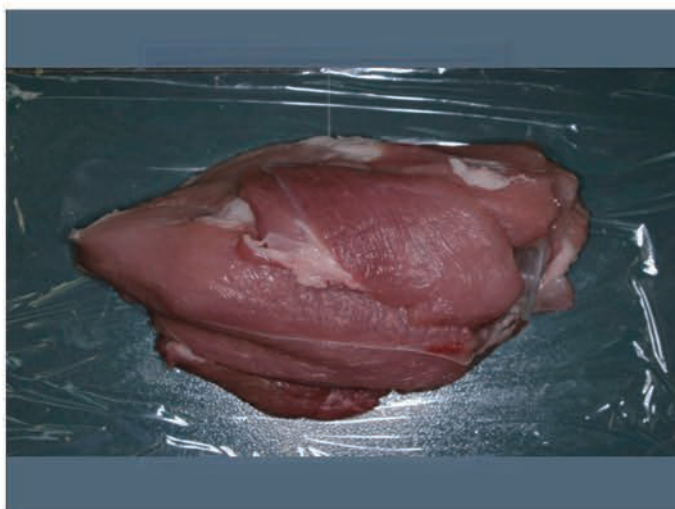
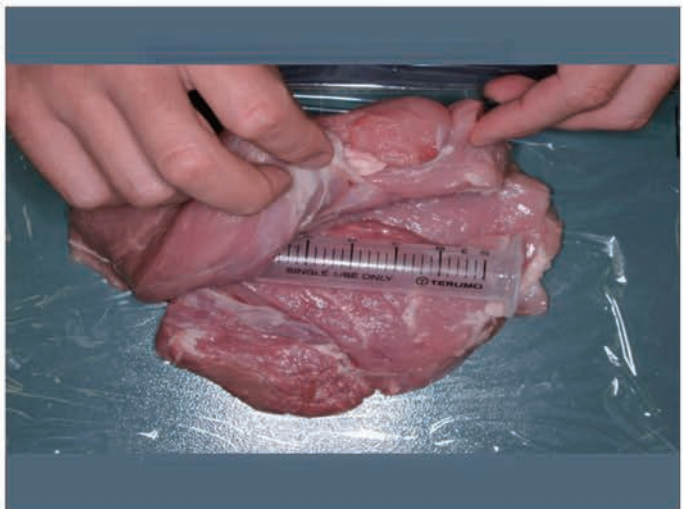
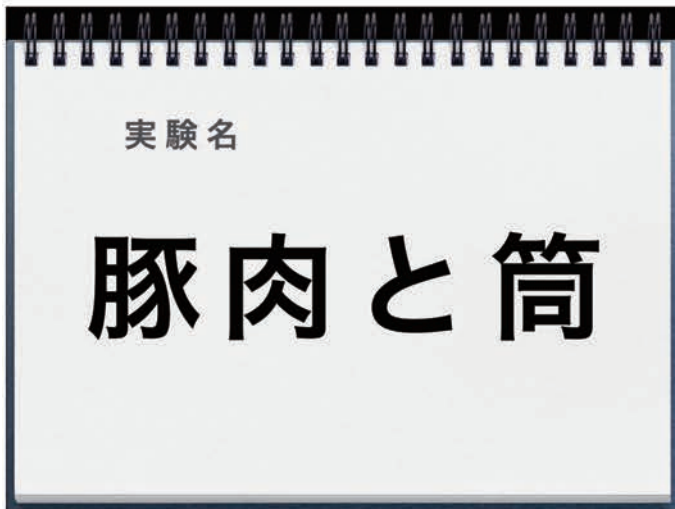
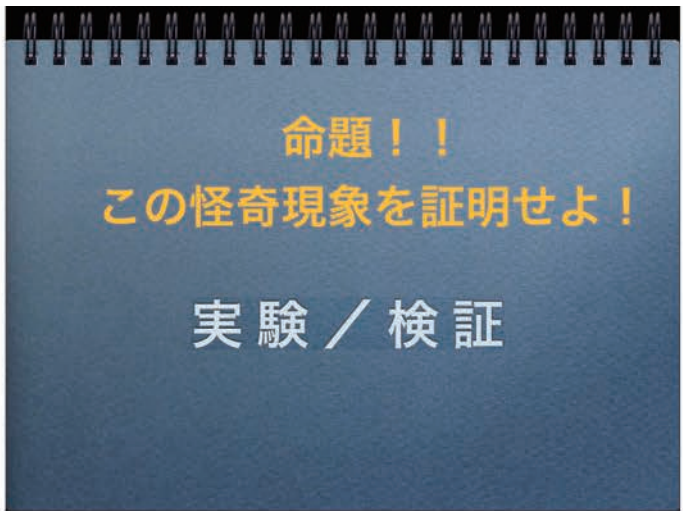
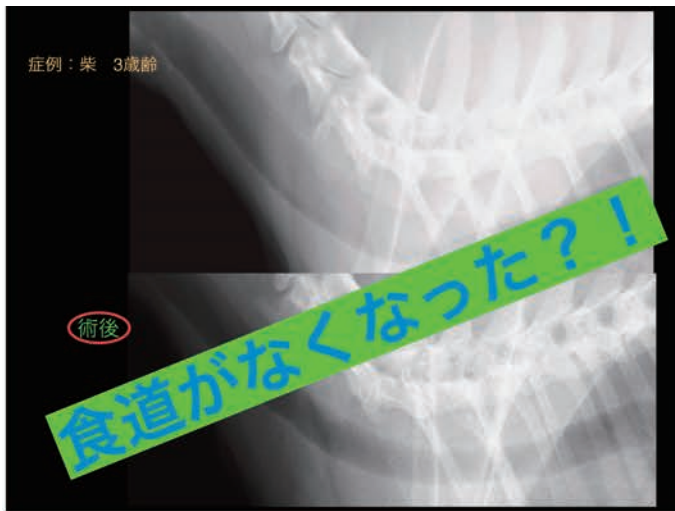
- 犬猫のX線および超音波診断学 (第3版) J. Kevin Kealy, Hester McAlister (菅沼常徳、支障純訳) IntreZoo
 - 食道が気管に重複すると虚脱像に類似した所見を認めるが、注意深く観察すれば本来の気管の輪郭を確認できる
- 小動物の臨床X線診断 Jerry M. (北 昂監訳、菅沼常徳、窪田幸男 訳) 学窓社
 - 肩部の軟部組織や食道の重複像と気管を鑑別しなければならない
- 臨床レントゲン診断 Anne Behr DVM, MS, (Texas A&M Univ.) VMNセミナー 2003年
 - 食道と重なり合った気管が一見狭窄して見える場合があるが、これを気管虚脱と鑑別する事は難しい

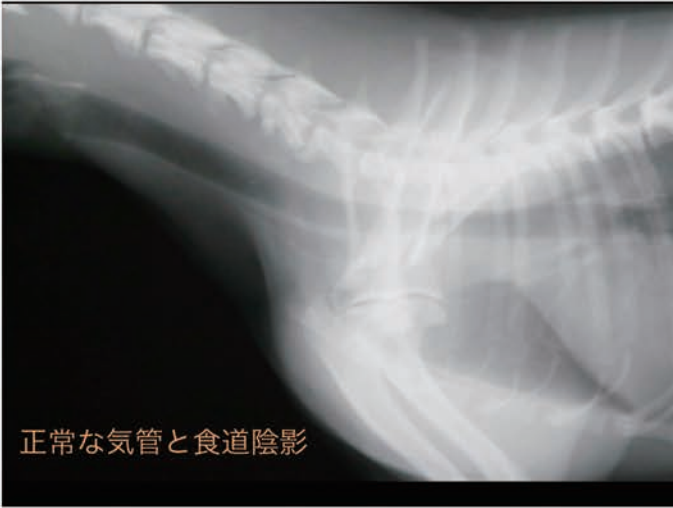
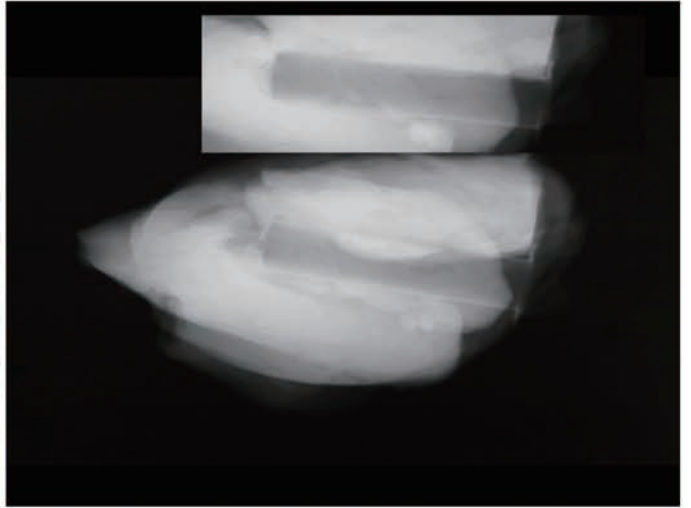
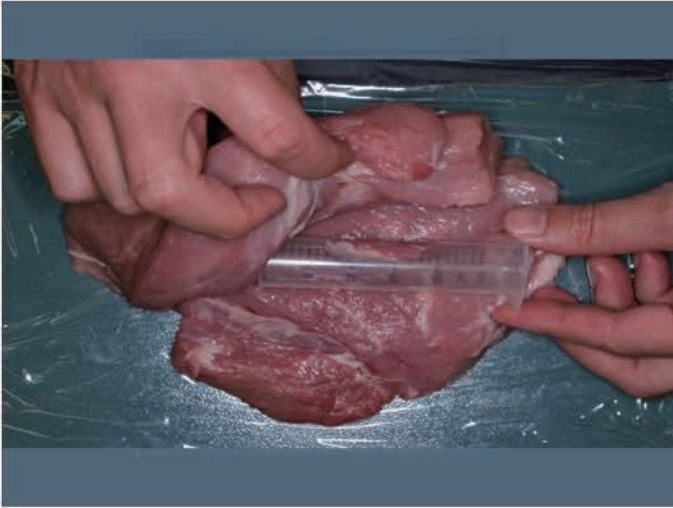
気管虚脱の画像診断

常識を覆すぜっ!


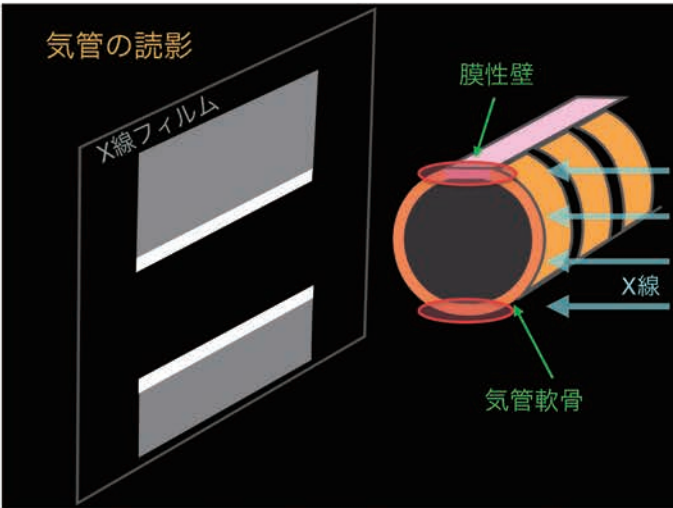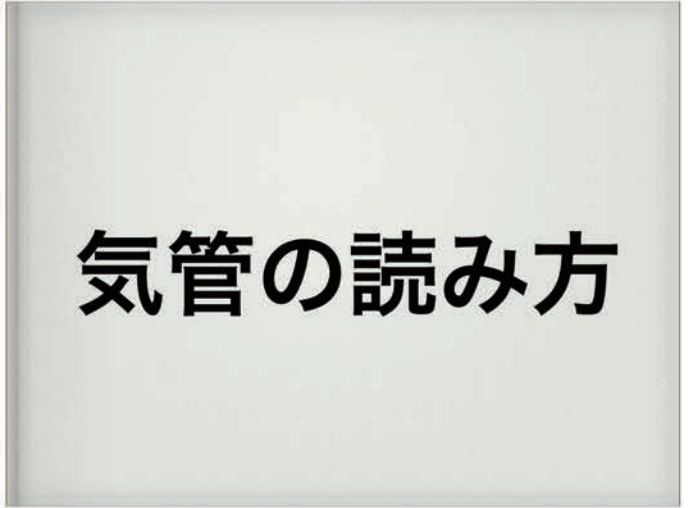
・・・国試には出ないけどネ







正常な気管と食道陰影



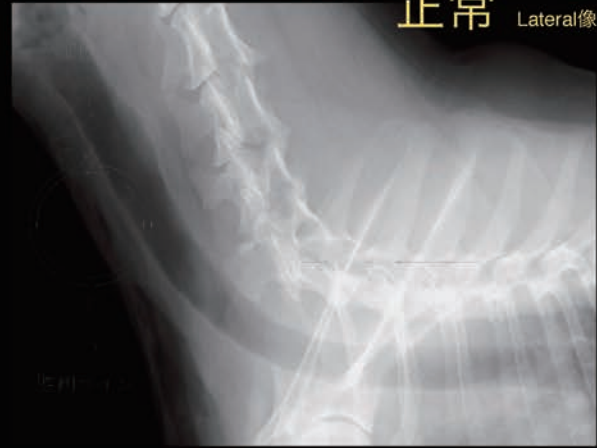
気管虚脱のX線 読影

パターン化による読影方法

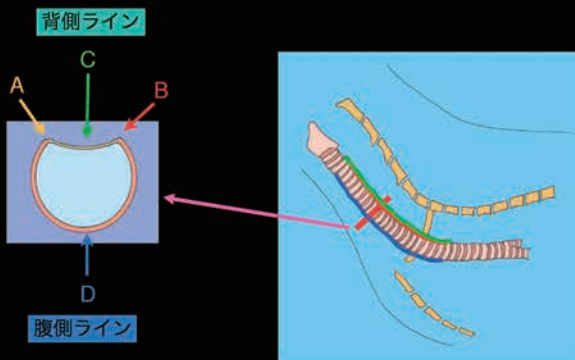
これで

気管が読める！

正常 Lateral像

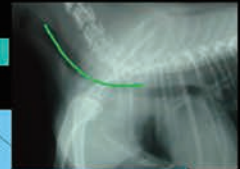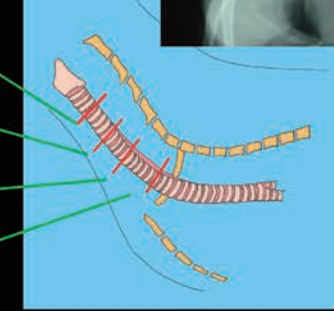
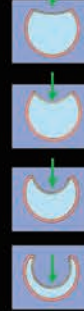


X線検査 Lateral像



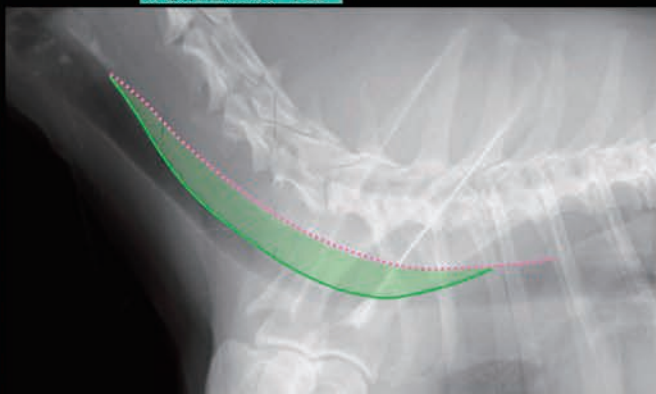
Lateral像 パターン1

- ☆ 軟骨の背側ラインは正常
- ☆ 膜性壁のみ、下垂



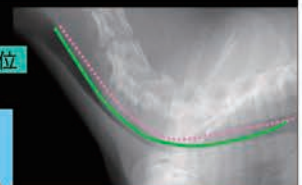
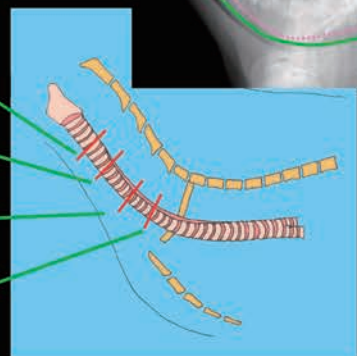
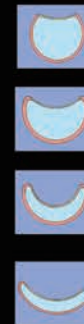
Lateral像 パターン1

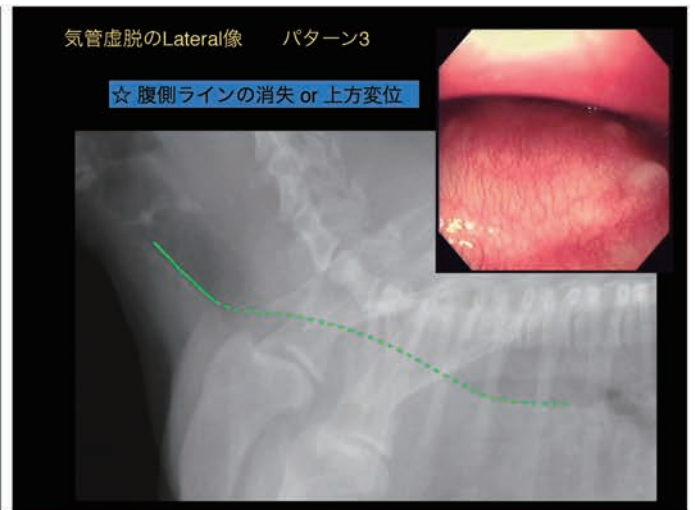
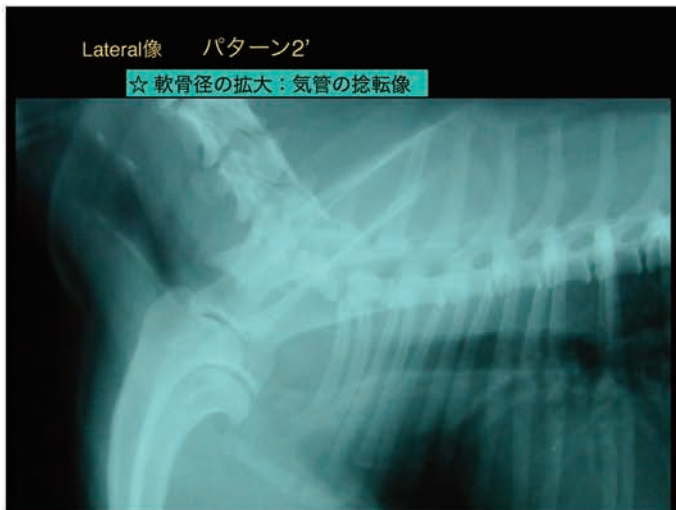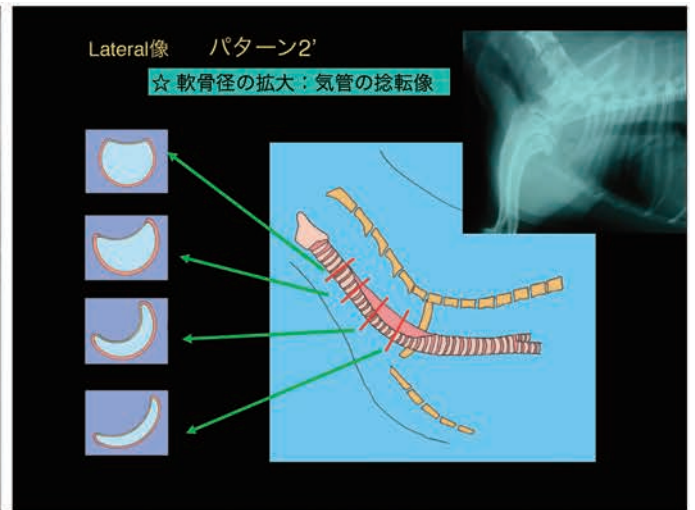
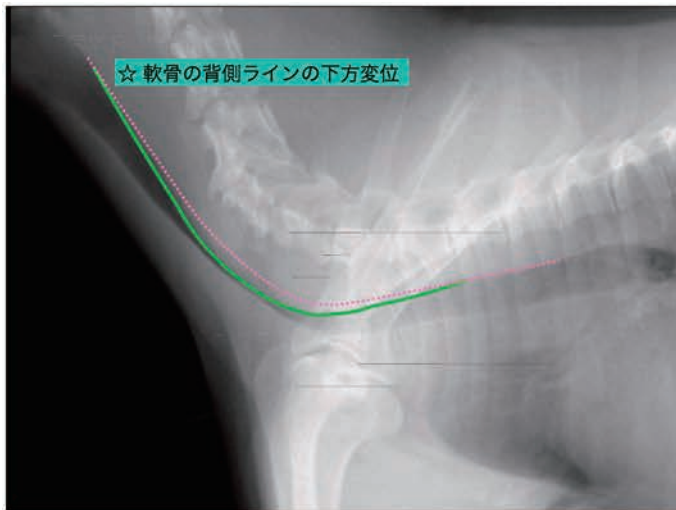
- ☆ 軟骨の背側ラインは正常
- ☆ 膜性壁のみ、下垂






Lateral像 パターン2

- ☆ 軟骨の背側ラインの下方変位



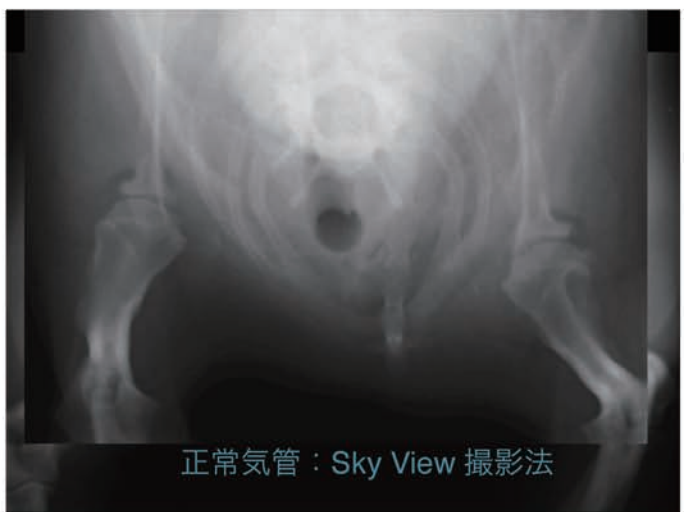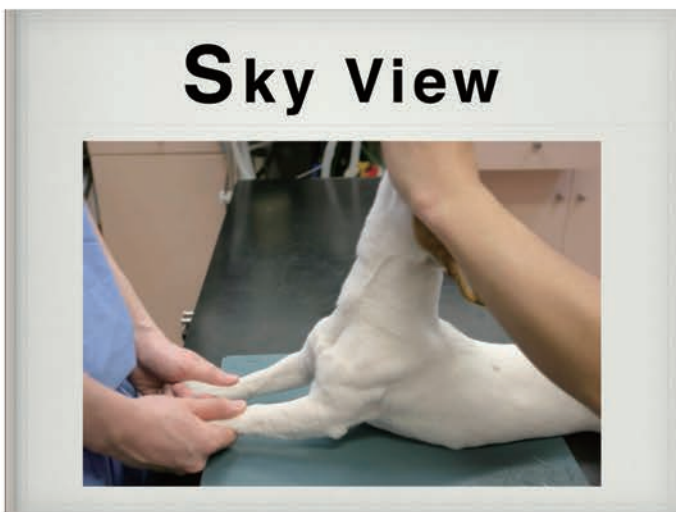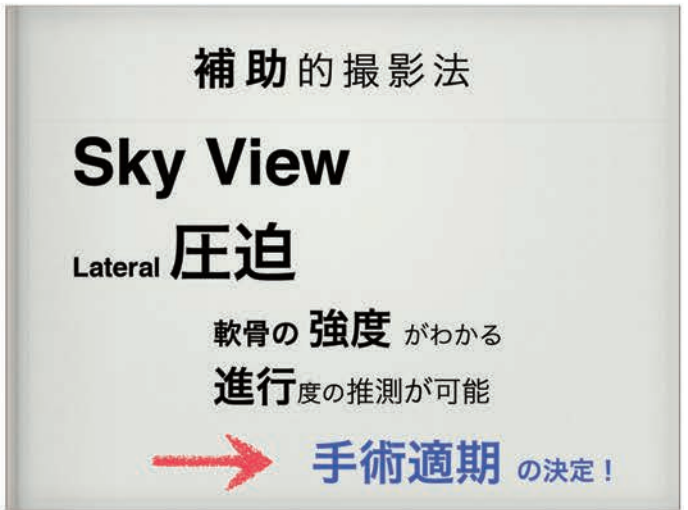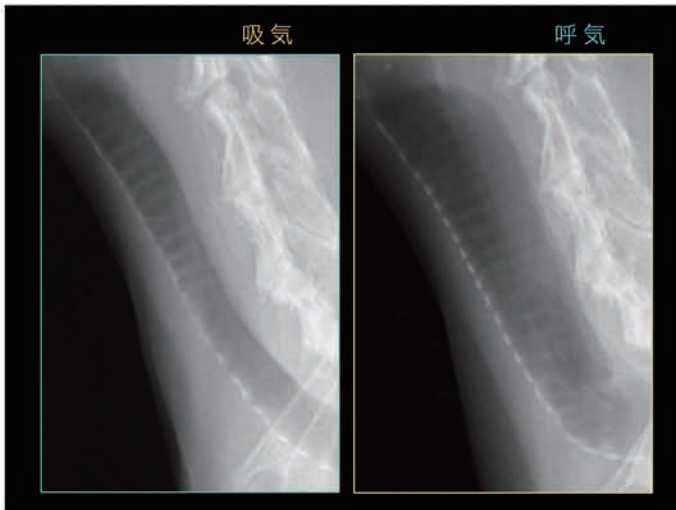
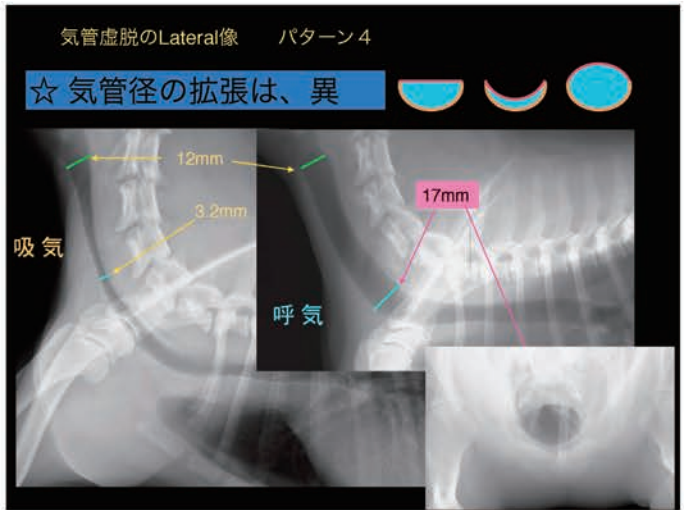
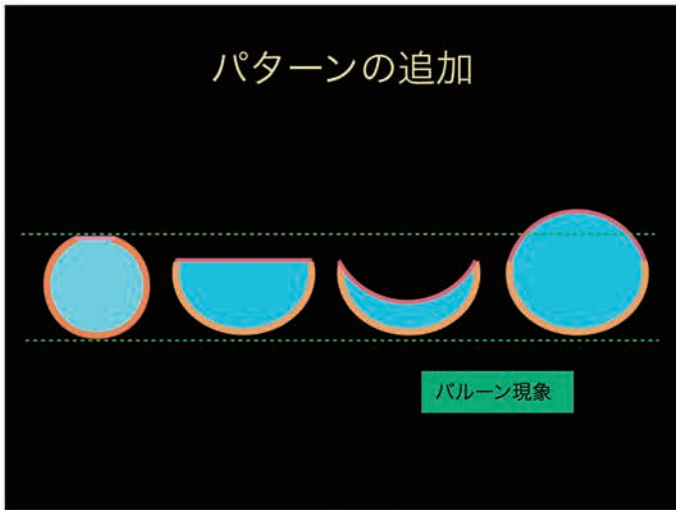


気管虚脱のX線パターンは、3つ

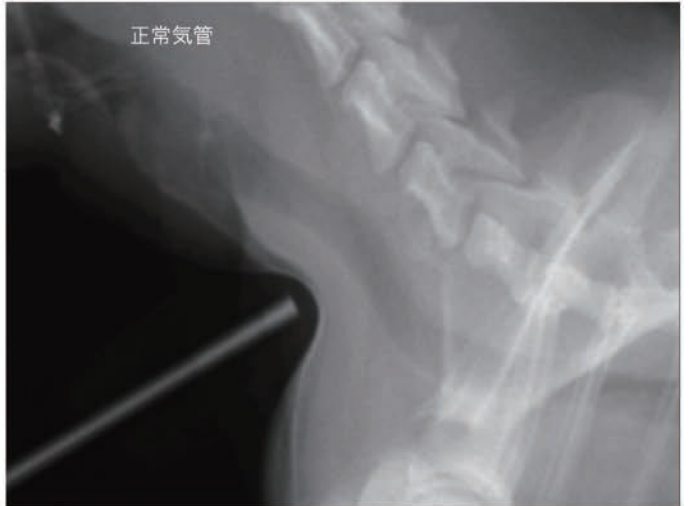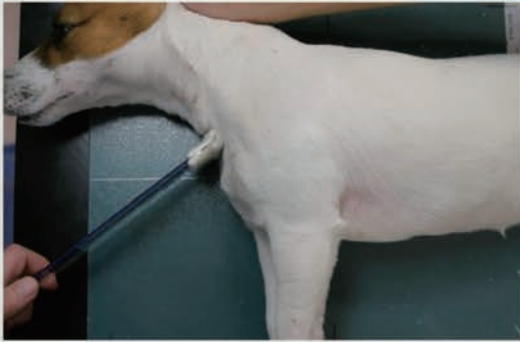1. 気管軟骨は正常（強度がまだある）で、膜性壁の下垂のみ 
2. 軟骨の背側ラインの下垂：軟骨の強度が低下→気管の扁平化
2' 気管軟骨径の拡大：扁平化した気管の捻転像 
3. 腹側ラインの消失、上方変位：気管輪の逆転 

ところが・・・

気管は動く！



Lateral 圧迫



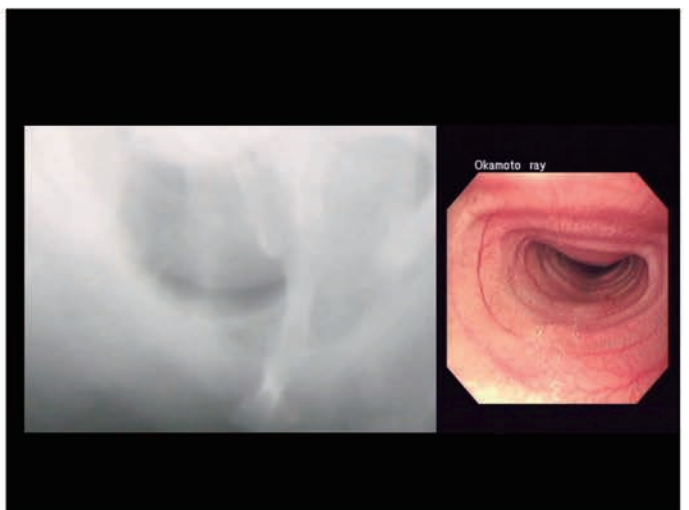
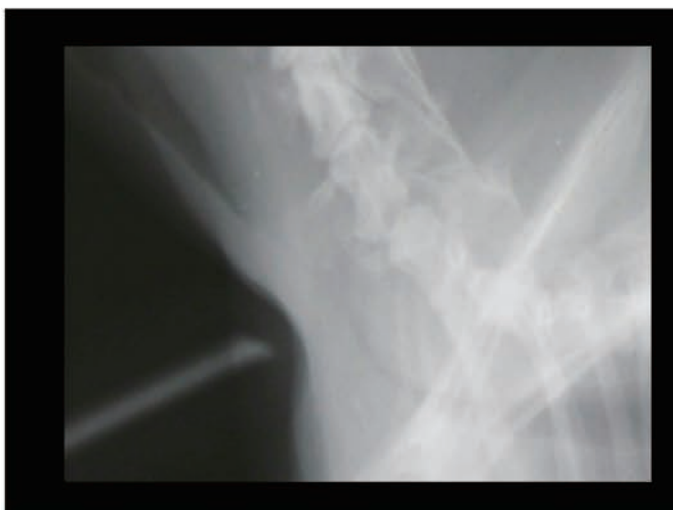
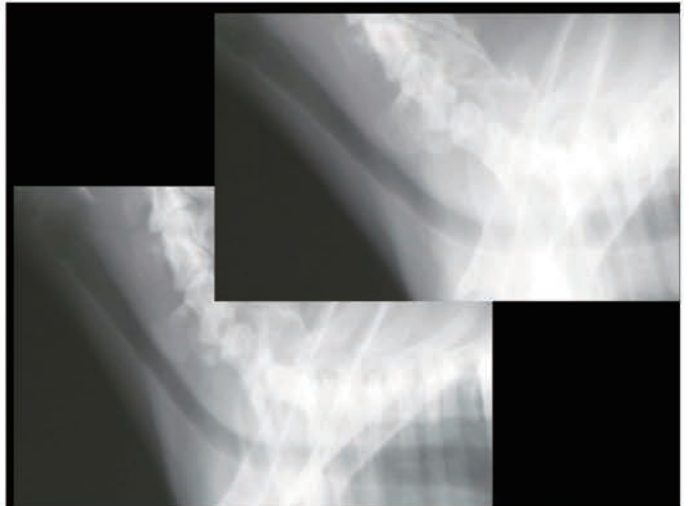
症例

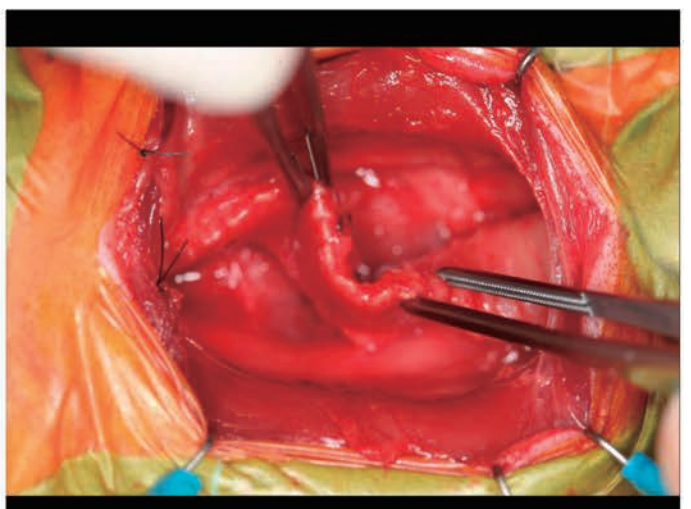
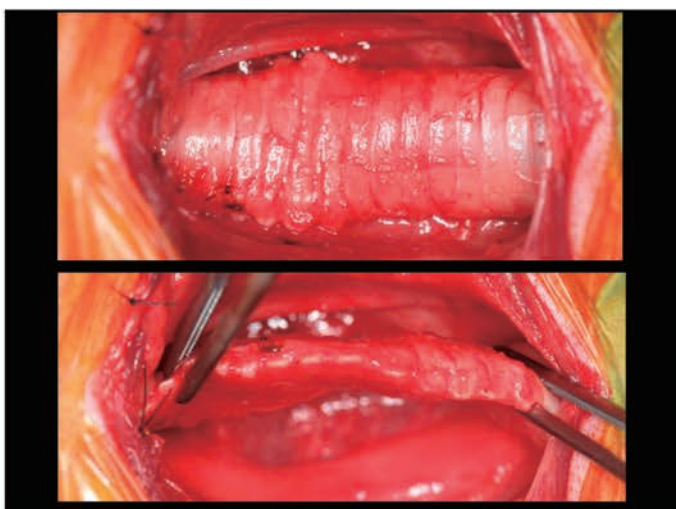
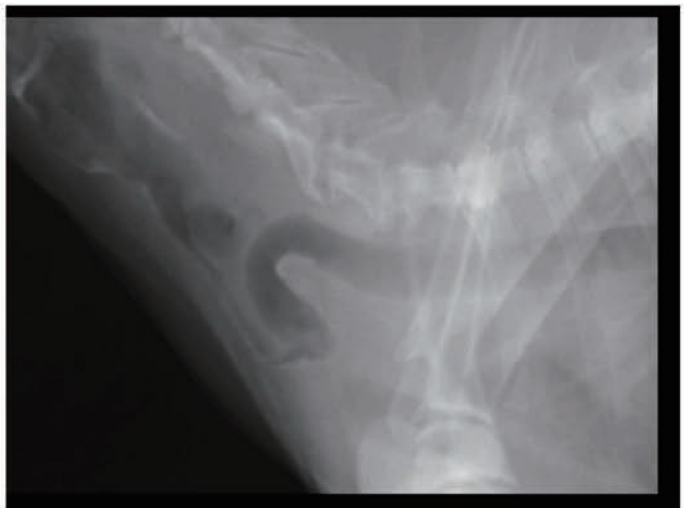
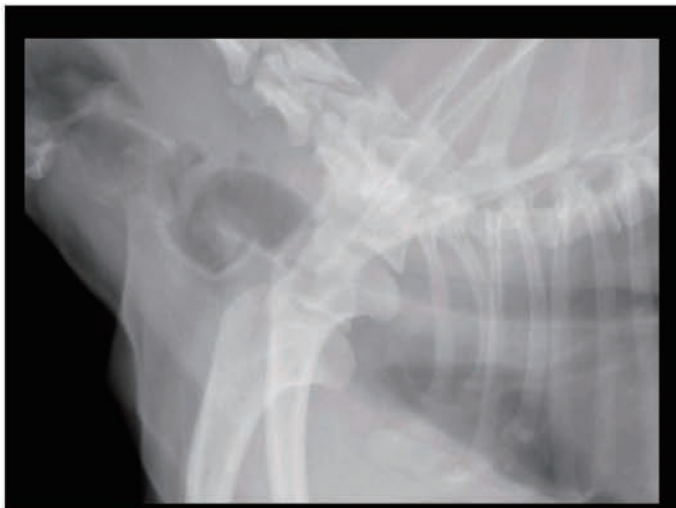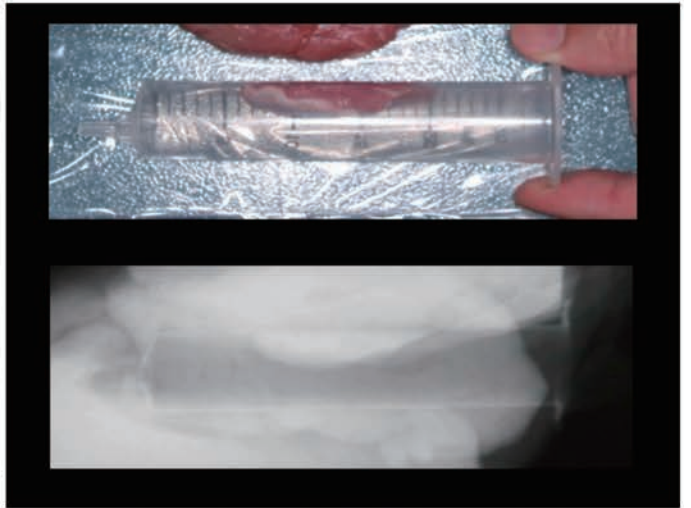

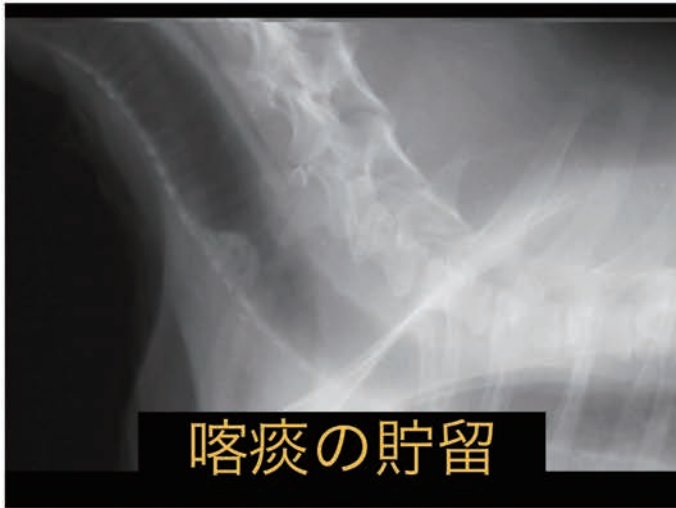
• マルチーズ 10歳齢 ♂

• 主訴 : **発咳**

- 1ヶ月前から急激に症状発現
- 夜も眠れないくらいの咳
- 発咳テスト (陽性)

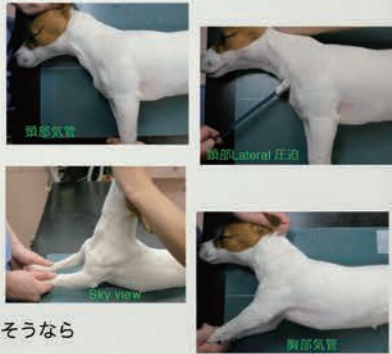



気管虚脱のX線撮影法 まとめ

▶ 最重要は、X線検査

1. 頸部 Lateral 吸気
2. // 呼気
3. // 圧迫
4. Sky view
5. 胸部 Lateral 吸気
6. DV or VD



★ 胸部気管の虚脱がそうなら

7. 胸部 Lateral 呼気



気管虚脱の内科的治療



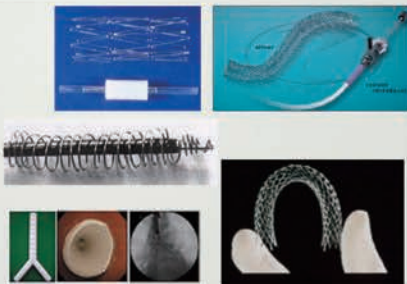
気管虚脱の外科的治療

外科的治療

- 気管内ステント法
- 気管外プロテアーゼ法
 - ◆ 外科的治療の目的は、発咳や呼吸困難の抑止
 - ◆ 物理的に虚脱した気管を広げること
 - ◆ 目標地点は、救急救命ではない。外科の目標は、根治

気管内ステント

- Ultraflex stent
- Dumon stent
- TM Y-stent
- 胆管用ステント




- 犬用気管内ステント

• 人医では、悪性腫瘍による気道狭窄、良性気道狭窄、気管気管支軟化症などに応用

犬用気管内ステント

- About the Vet Stent-Trachea® (Infiniti Medical)

- **8** × 34、50、74、90 (mm)
- **10** × 32、52、72、82、92
- **12** × 39、52、65、77、90
- **14** × 30、40、58、72、85、100 全20サイズ

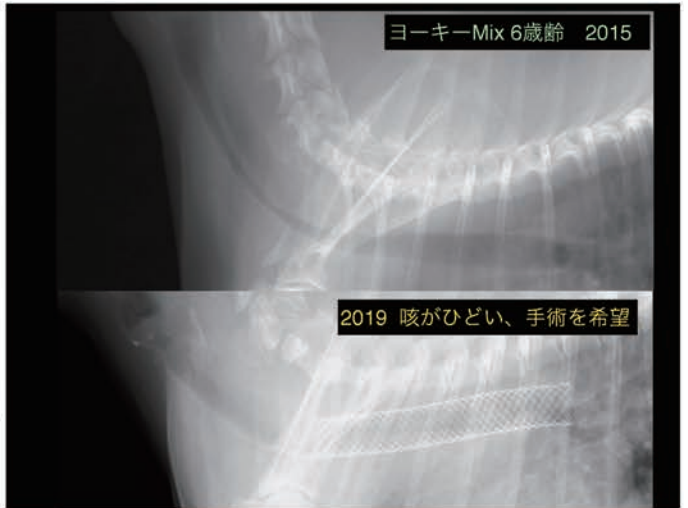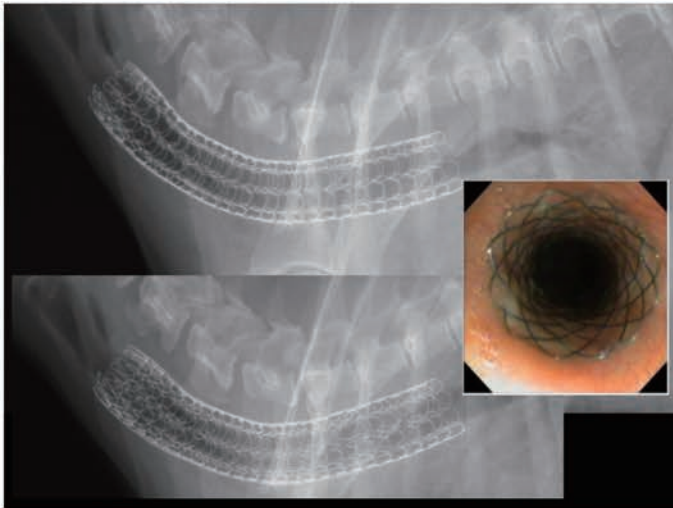


犬用気管内ステント

- 目安は6カ月、長期維持で4~5年の報告あり
- 合併症 n: 18
 - 発咳 60% : 咳を止めるために行う治療ではない
 - ステントの移動 : 2週間は絶対安静 Acepro 0.5~2mg/kg
 - ステント内への気道分泌物貯留 (必発)
 - 内腔閉塞 : ネブライゼーション、去痰など
 - 細菌感染 : 抗生剤の長期投与
 - ステント間隙からの肉芽形成 : 6/18 その半分がステロイドに反応、半分は効果なし
 - ステントの破損 : 2/18 (約30%という報告あり) ... 2頭が安楽死
- 長期的な治療が必要不可欠

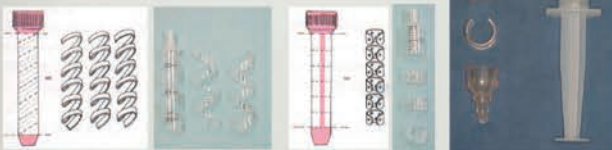
犬用気管内ステント

- 目安は**6**カ月、長期維持で4~5年の報告あり
- 合併症 n: 18
 - **発咳 60%** : 咳を止めるために行う治療ではない
 - ステントの**移動** : 2週間は絶対安静 Acepro 0.5~2mg/kg
 - ステント内への気道分泌物貯留 (必発)
 - 内腔閉塞 : ネブライゼーション、去痰など
 - 細菌感染 : 抗生剤の長期投与
 - **肉芽**形成: 6/18 半分がステロイドに反応、半分は効果なし
 - ステントの**破損** : 2/18 (約30%という報告あり)、2頭が安楽死
- 長期的な治療が必要不可欠



気管外プロテーゼ

- Polypropylene Spiral Prostheses (PSP)
- Total Ring Prostheses (TRP)
- Pliable Total Ring Prostheses (PTRP)



小儀式プロテーゼ

- Flexible Spiral Line Prostheses (FSLP)

「犬の気管虚脱の外科的治療法 (新しい材質を使つての成功例)」

小儀 昇、北出明人、福井信吾、安田和雄、大橋文人

日本小動物臨床病理研究会 第4回症例検討会 1990年



材料 光ファイバー用線状アクリル材



PLLP (Parallel Loop Line Prostheses)

2000年

・ジグザグ状の円筒形、非ラセン形



「犬の気管虚脱の外科的治療法における新形状プロテーゼの発案」

○米澤覚ほか (2003) J Anim Clin Med, 11(4) 155-161

材料

・光ファイバー用のアクリル材

・材質：二重構造の線状タイプ

・コア : **PMMA** (Polymethyl methacrylate)

・クラッド : フッ素樹脂 (表層部2~3ミクロン) の共重合体

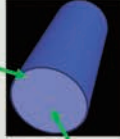
・PTFE (ポリテトラフルオロエチレン)

・PVDF (ポリフッ化ビニリデン)

クラッド
PTFE・PVDF共重合体



分析方法：顕微鏡観察



コア
PMMA

PLLPのサイズ

◆ 全12サイズ : 超小型犬~大型犬まで対応可能

直径 (mm)	ファイバー径	長さ (mm)	体重	犬種
9	0.75	80	2kg前後	チワワ、T・プードル
10	0.75	80	2~3kg	トイ種
10.5	0.75	85	3~4kg	トイ種
11	0.75	90	3~4kg	トイ種
12	0.75	110	3~5kg	トイ種
13	0.75	140	4~6kg	シーズー、バグなど
14	1	150	7~10kg	シェルティ、柴犬など
15	1	160	15kg前後	ビーグル、雑種など
17	1	170	20kg前後	ビーグル、雑種など
19	1	180	30kg前後	ゴールデン・R、ラブラドル・R
22	1	190	30kg前後	ゴールデン・R、ラブラドル・R

手術方法

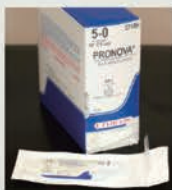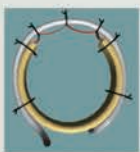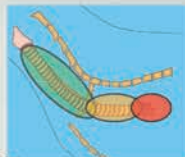・頸部気管

・頸部正中切開：気管基始部~第2肋間まで可能

・胸部気管

・右側第3肋間開胸術：第2肋間~気管分岐部まで

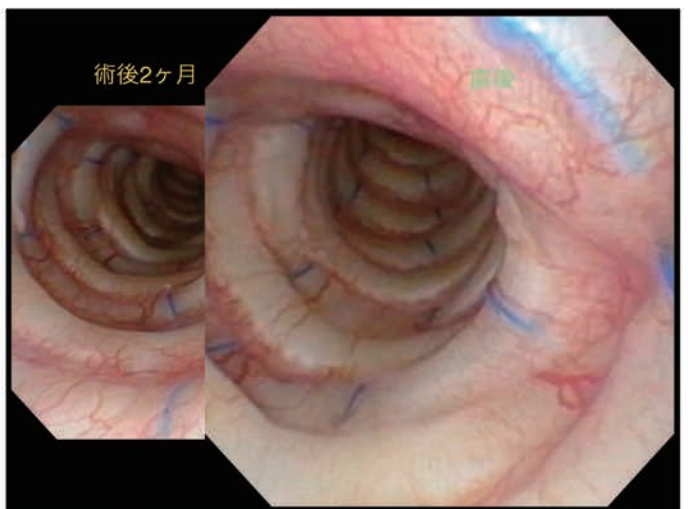
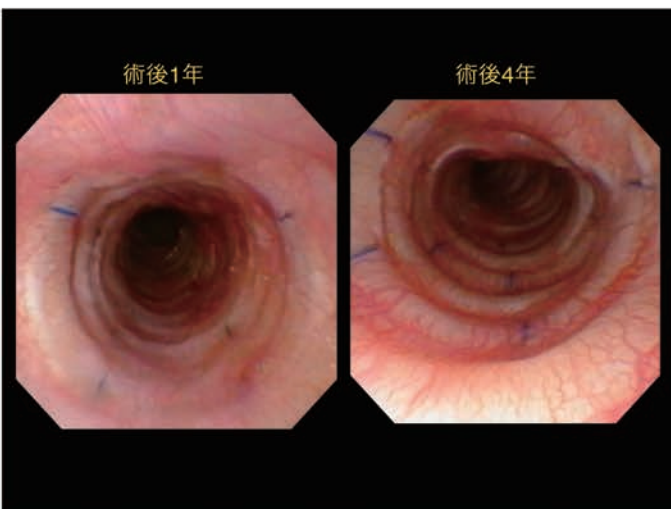
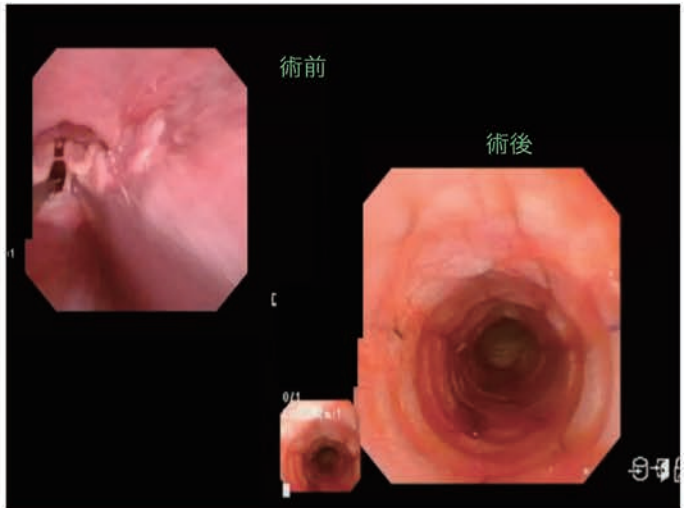
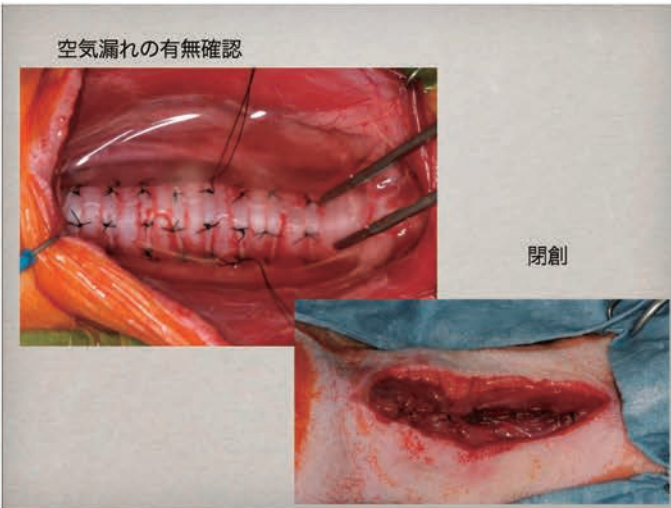
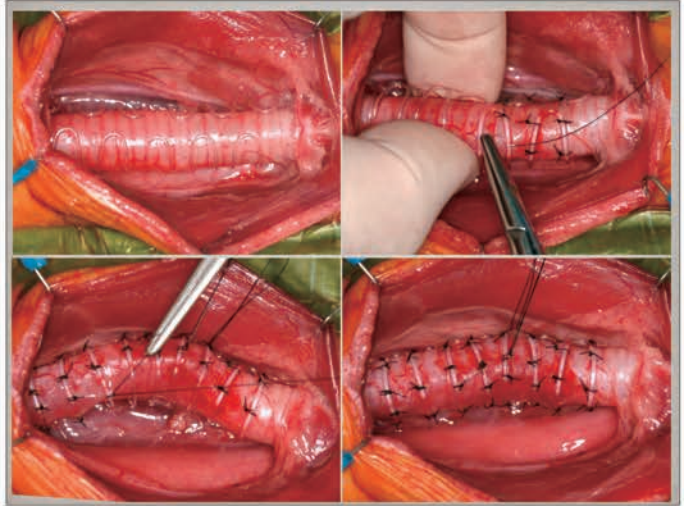
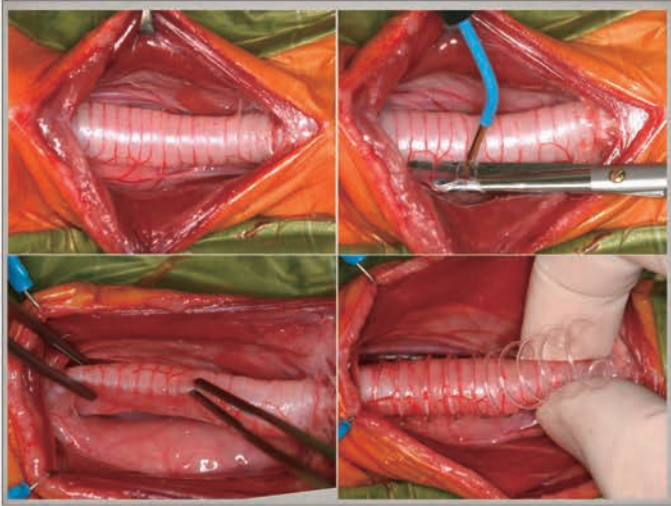
・気管支 : 不可能



縫合糸：5-0 PRONOVA
(PVDF)

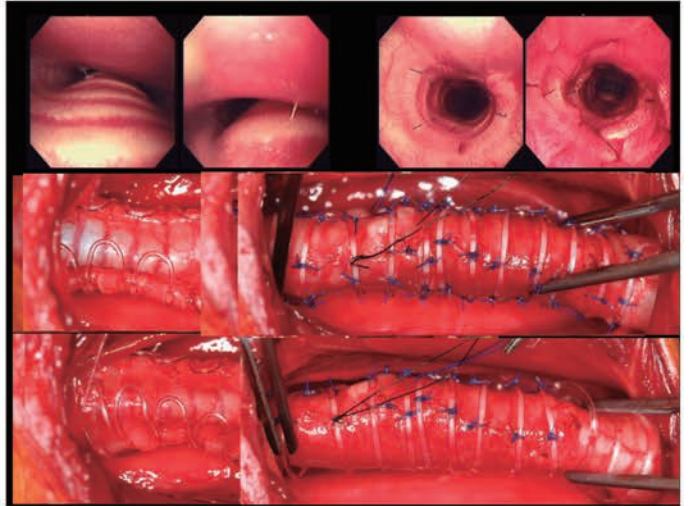
縫合針 : 13mm

頸部正中切開法



症例

- T・ブードル
 - 7歳齡、♂、体重3.6kg
- 主訴
 - 3年前からのHonking cough、1年前にTCと診断
 - 興奮時、寝起きに苦しくなる
 - オペを希望して来院



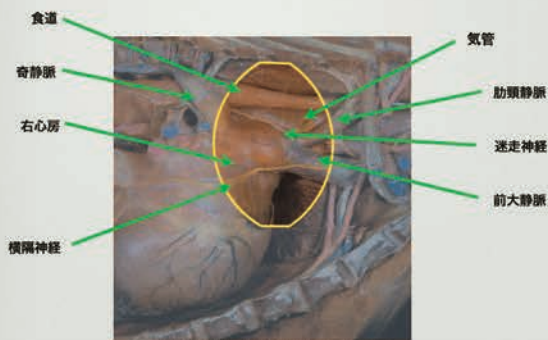
術後管理

- 抗菌剤の投与 ……ぐらいはやっておこうか
多剤耐性菌もあり ；要注意
- ICU ……ついで
- 気管内へ刺入した縫合糸による発咳 ……去痰剤など
- 安静が第一 ……入院は、7日前後
 - 騒ぐ症例では、鎮静剤 (Acepro)

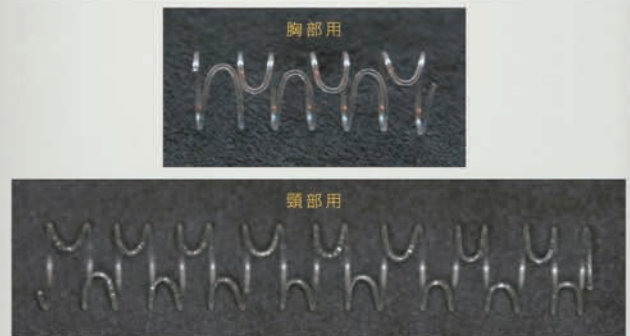


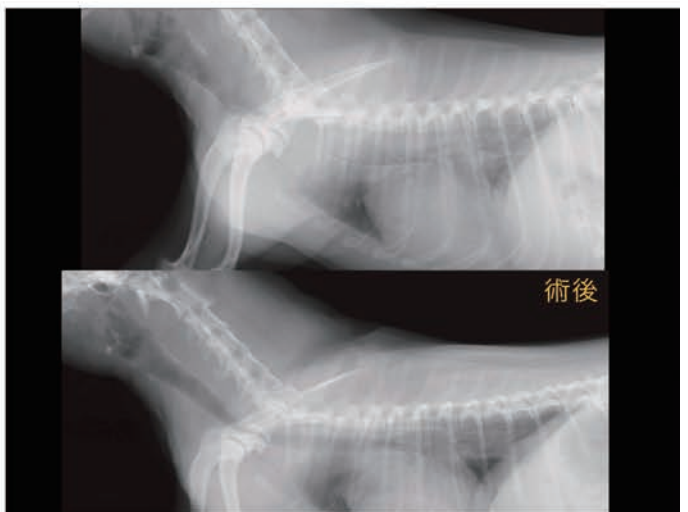
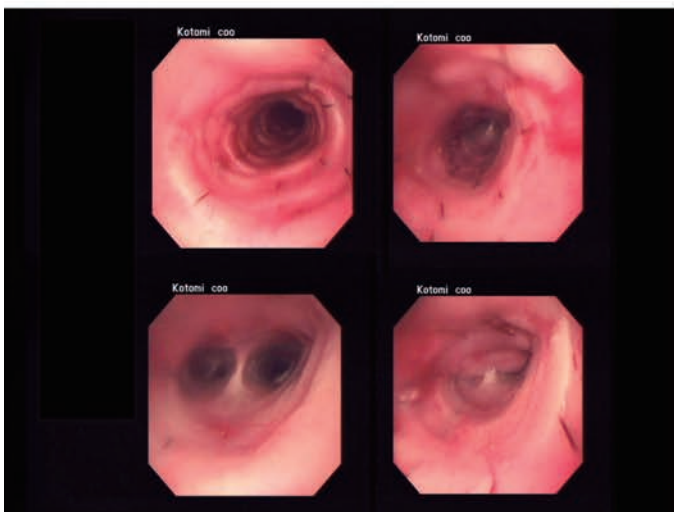
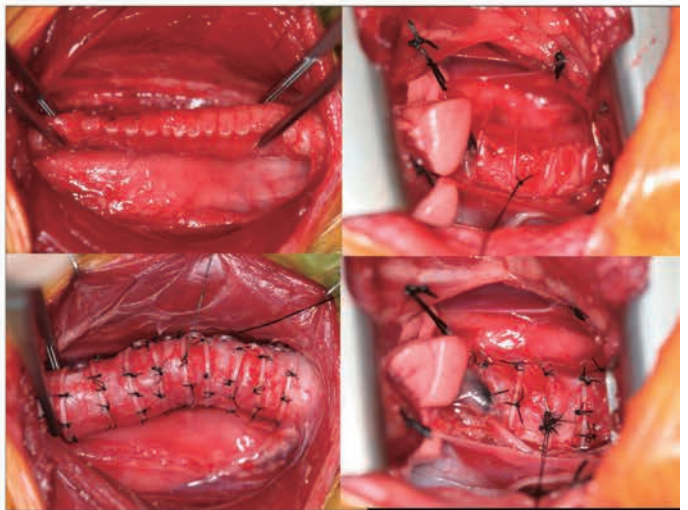
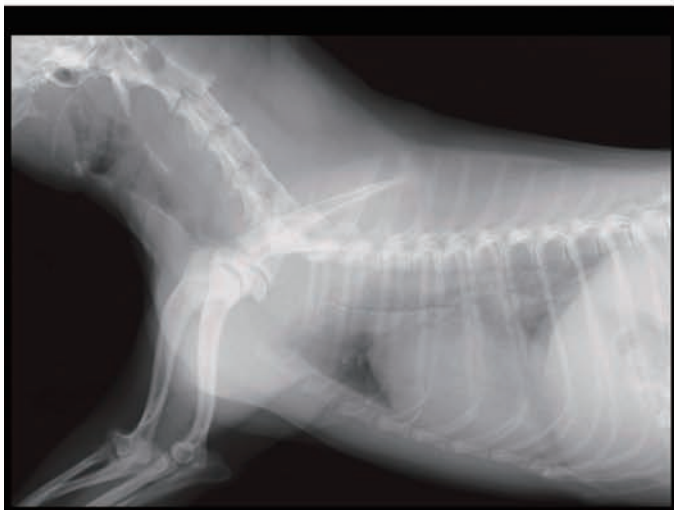
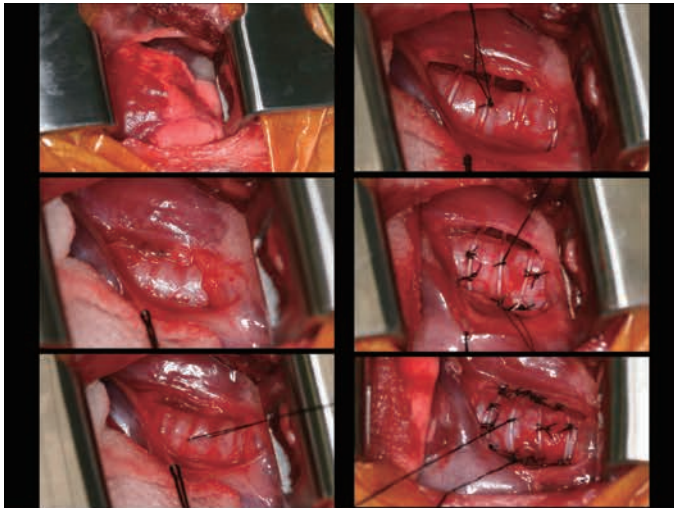
胸部気管：右側第3肋間開胸術

前胸部解剖

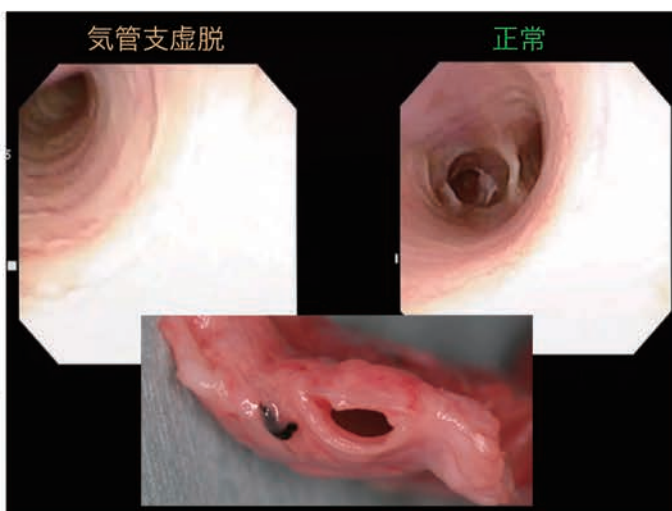
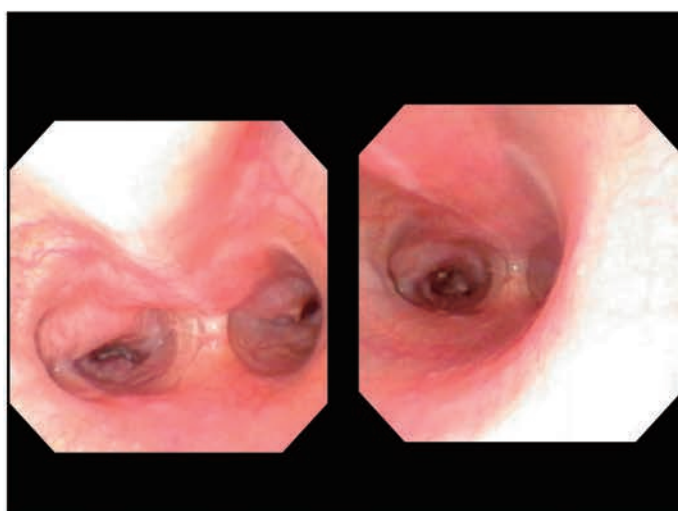
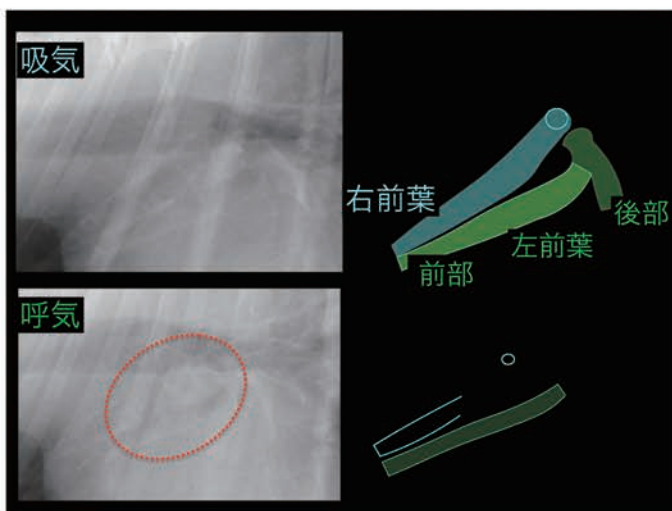
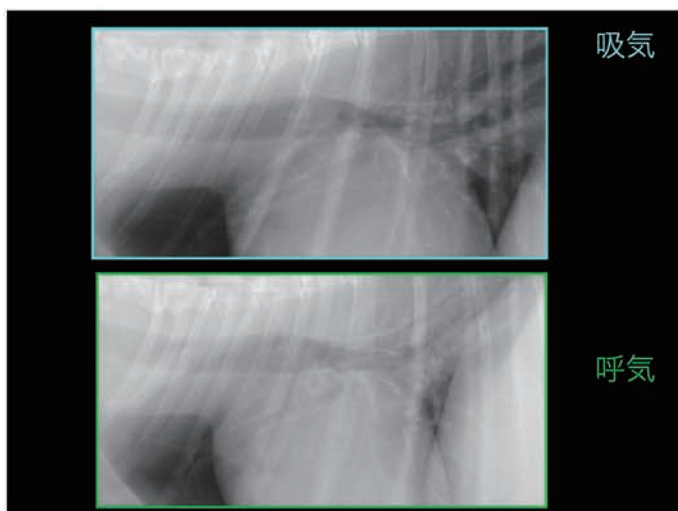
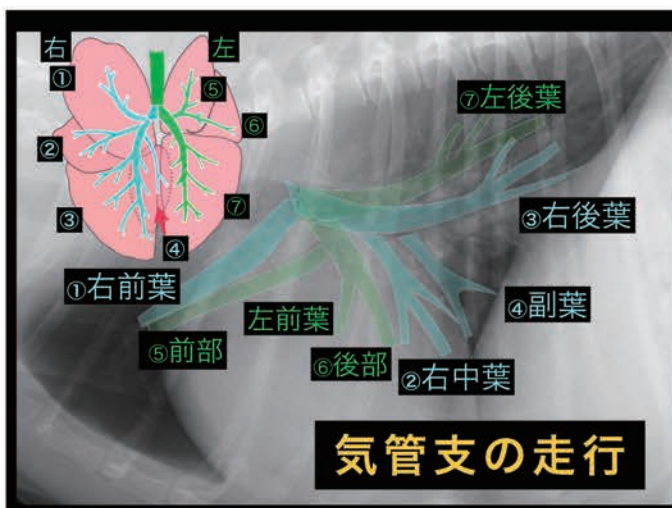


胸部用PLL

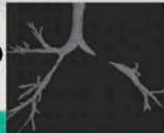



気管支虚脱



気管支虚脱？



ヒトの気管支軟症化 Tracheobronchomalacia

ヒトでは、気管・気管支軟化症

イヌでは、気管虚脱 Trachea collapse

イヌでは、気管支虚脱

部位としては主気管支虚脱

Broncho collapse



気管支虚脱の治療法

ない！

使えるのは、鎮咳剤ぐらい

手術症例 2019年10月現在

FSLP : 20 症例

PLL P : **843** 症例

さて、

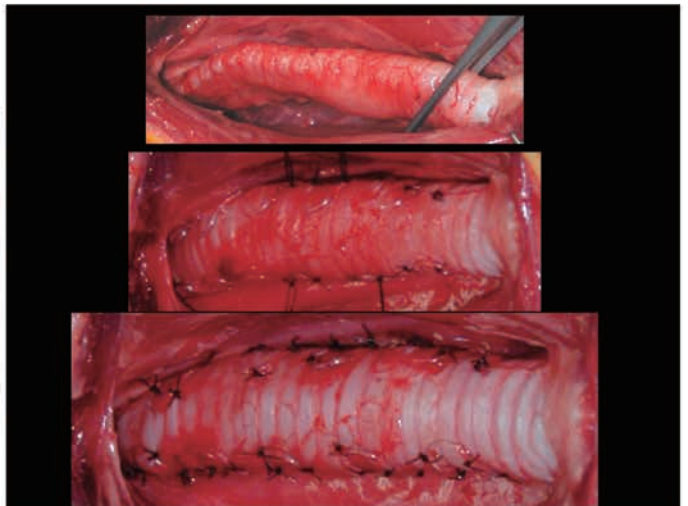
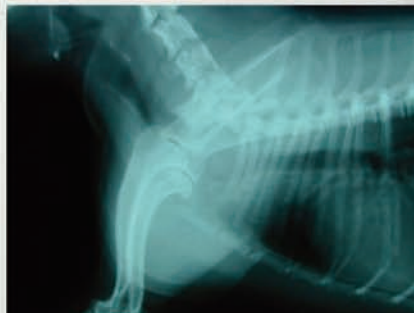問題はここから・・・

合併症と有害事象

チワワ

テレビタ

- ・ 6歳齢、BW 4.1kg
- ・ グレード4、頸部
- ・ 2001年にオペ



術後4年

術部の再狭窄

原因：PLLのサイズの不足




解決策：術前の用意は怠りなく！！

ヨークシャー・テリア

ミルキー

- ・ 8歳齢、BW 2.4kg
- ・ グレード4
 - ・ 頸部～胸郭前口部



ところが・・・

手術終了後、面会直前に

突然の興奮、鳴きわめき・・・

そのまま、呼吸困難

・・・、死亡

原因：胸腔内での**気管裂孔**



ポメラニアン

パロン

- ・ 10歳齢、BW 3.8kg
- ・ グレード3



術後

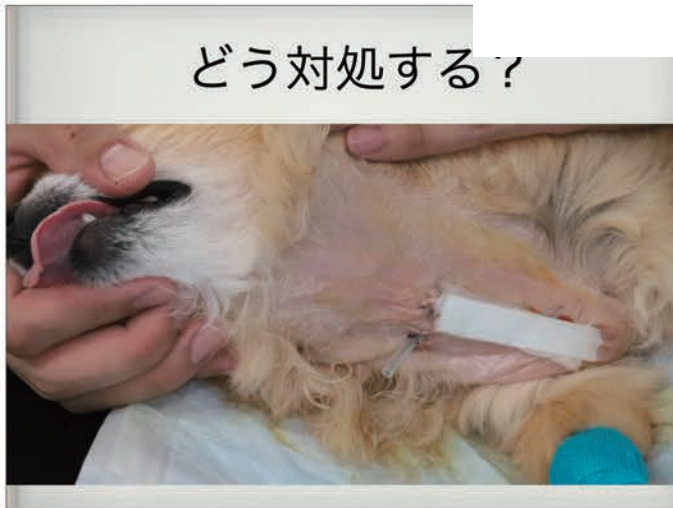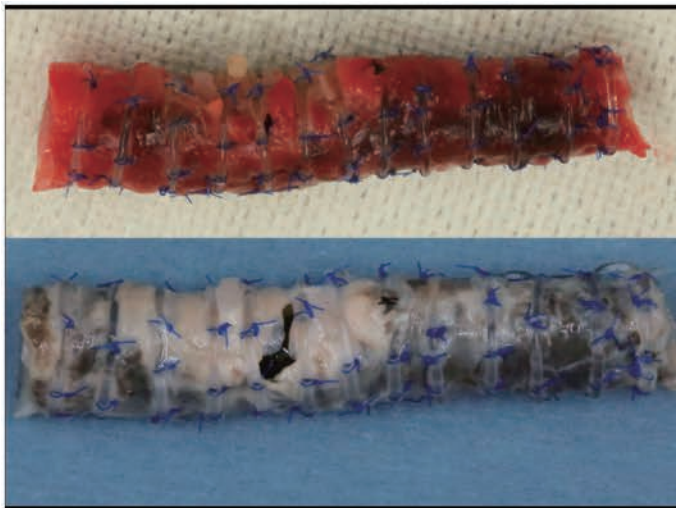
発咳止まらず、

興奮しやすい性格、鳴きわめき・・・

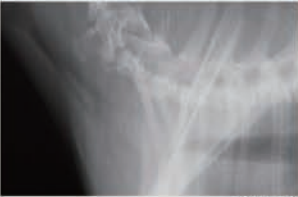

怒って入院の世話ができず、退院

帰宅後

激しい発咳の後に、皮下気腫・・・




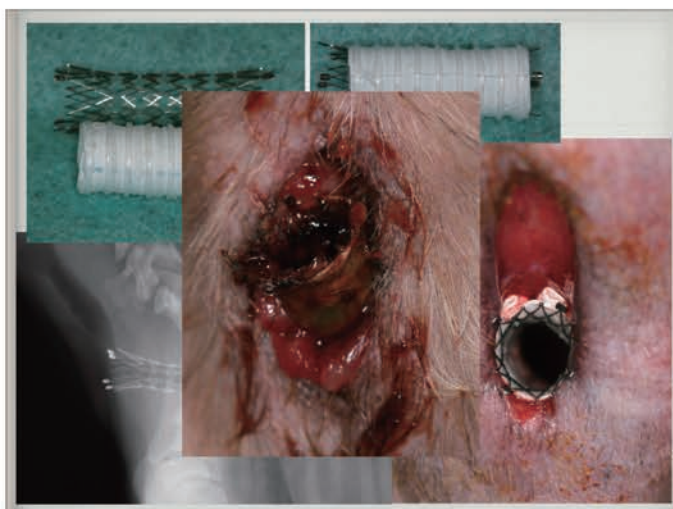
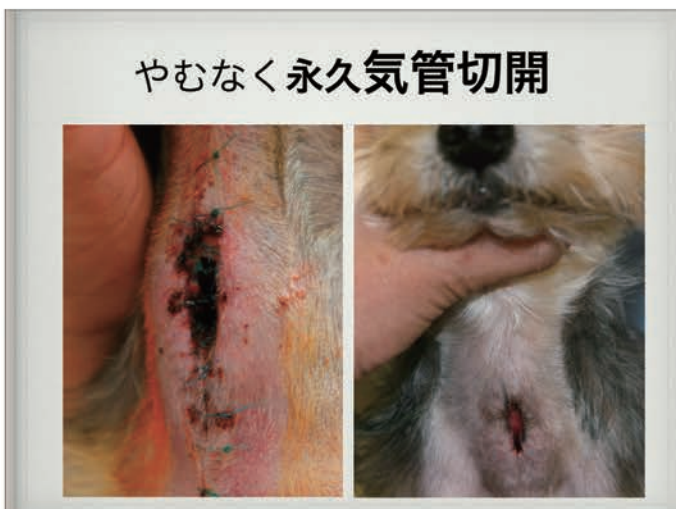• 8歳齢 ♂
• グレード4

• これで全て終わる予定

• ところが！！

- 術前検査で、喉頭麻痺を発見
- 気管虚脱は無事に終了
- 麻酔覚醒ができない
- 経鼻カテーテルにて酸素吸入
→ 翌日には抜けてしまう

要注意！

気管虚脱と喉頭麻痺の合併

- 問題は、内視鏡検査でしか判断できない
- 麻酔が必要
- 気管虚脱と同時に、かつ小型犬でも出来る方法
- かといって、Tie backでは・・・

悩むこと、数年・・・

何かいい方法はないものか・・・？

気管虚脱のオベ後

7年目にMR・腎不全で死亡したポメMix

うちの子を献体として・・・

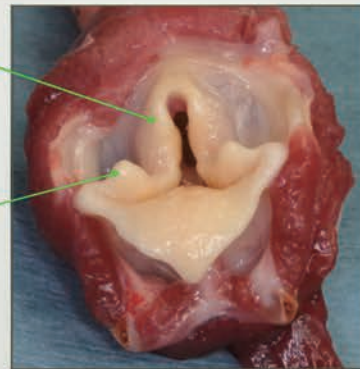
気管虚脱 + 喉頭麻痺
or 喉頭虚脱

新しい治療法が・・・

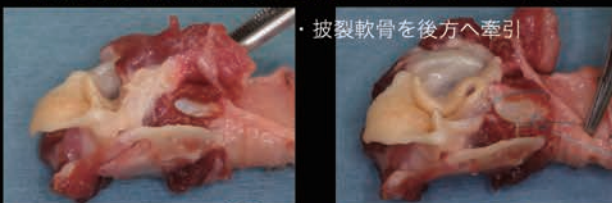
喉頭の解剖

披裂軟骨
小角突起

楔状突起

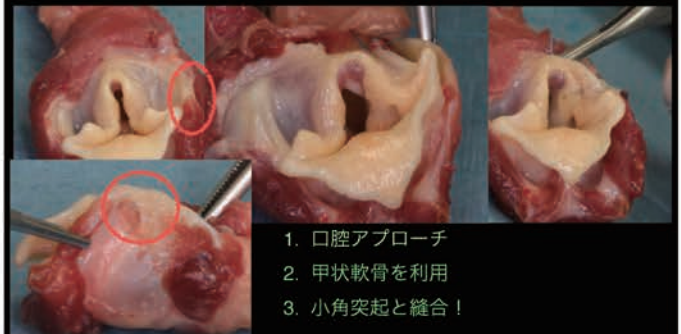


披裂軟骨側方化術の術式の再考



披裂軟骨側方牽引術

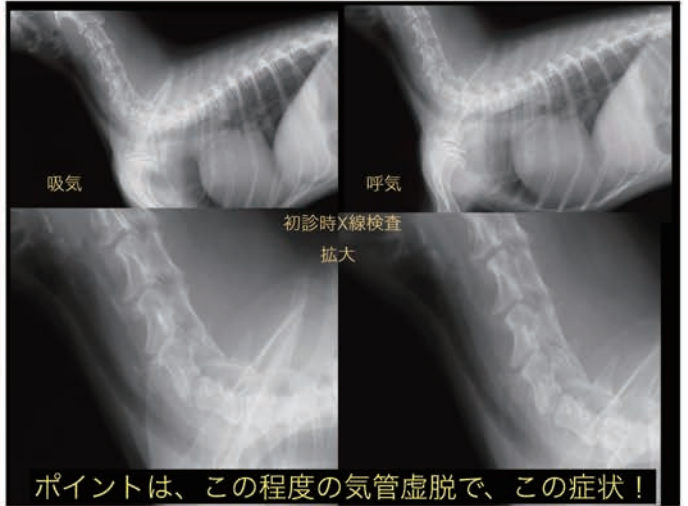
Tie Side



症例



- ◆ ミニチュア・ダックスフント 14歳齢、♂、BW 4.5kg
- ◆ 症状
 - ◆ 以前からの軽度の発咳
 - ◆ 2週間前から呼吸が苦しい
 - ◆ 他院にて気管虚脱と診断
 - ◆ 1週間前から呼吸困難が悪化し、就寝不可能となり当院へ
- ◆ 聴診
 - ◆ 喉頭における重度の狭窄音の聴取



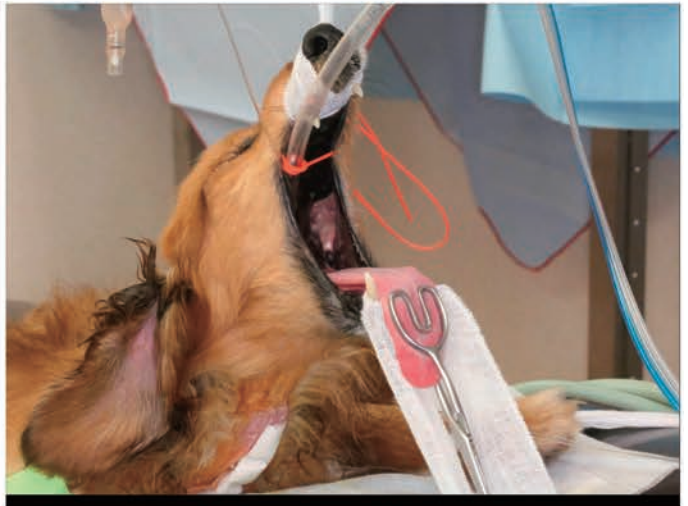
診断

- ◆ 気管虚脱：基礎疾患として存在 (Grade2)
- ◆ 喉頭疾患：喉頭の閉塞性疾患の併発 → 症状の急激な悪化

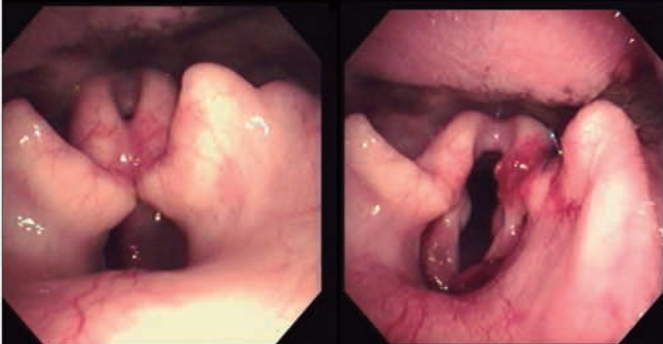喉頭麻痺？ 喉頭虚脱？ 喉頭腫瘍？

治療方針

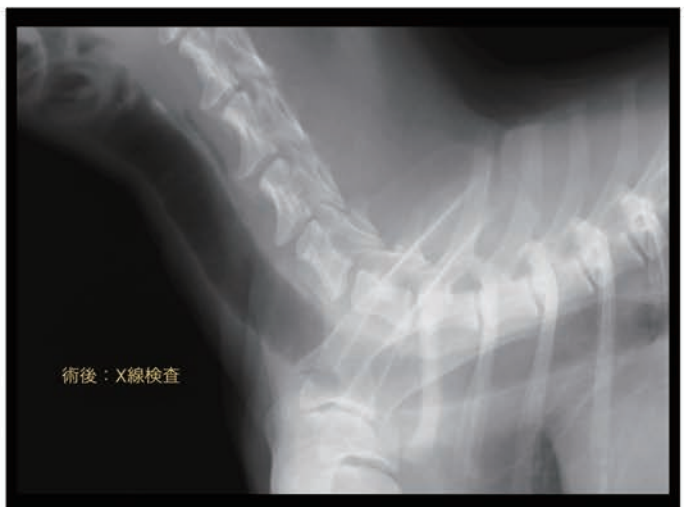
- ◆ 麻酔下にて、**内視鏡検査**により確定診断
- ◆ 気管虚脱：
 - ◆ 気管外プロテーゼ・PLLPによる気管矯正術
- ◆ 喉頭麻痺 または 喉頭虚脱
 - ◆ **披裂軟骨側方牽引術 (Tie side)**



比較：術前

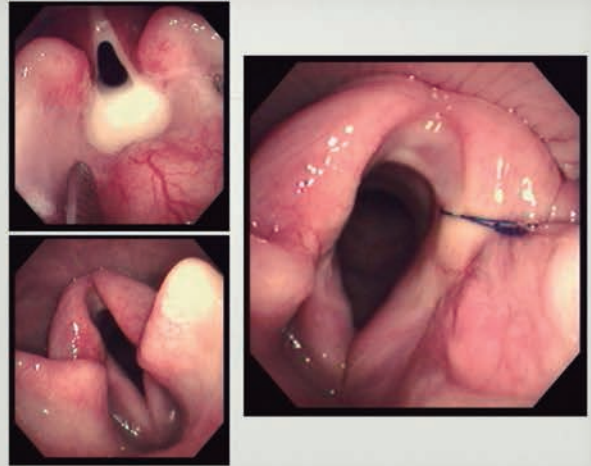


術後：X線検査



術後成績

- ◆ 麻酔覚醒後：呼吸は安定
- ◆ 術後翌日：飲水・飲食良好
- ◆ 発咳、呼吸困難もみられず、術後9日目に退院
- ◆ 自宅でも呼吸状態は、非常に安定



2018 麻酔外科 大宮

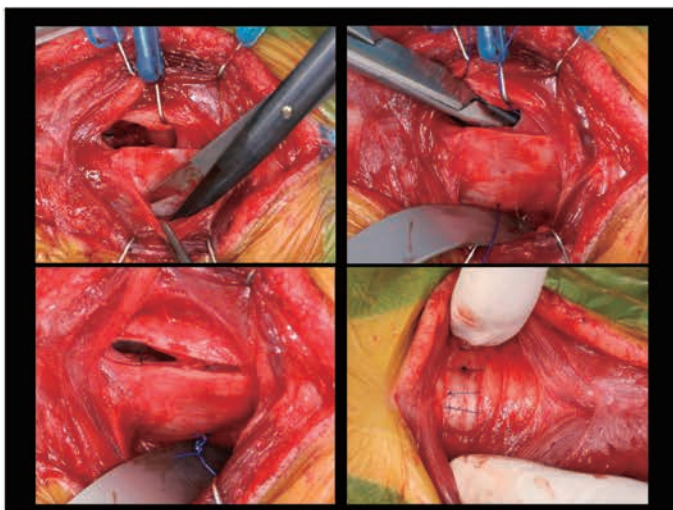
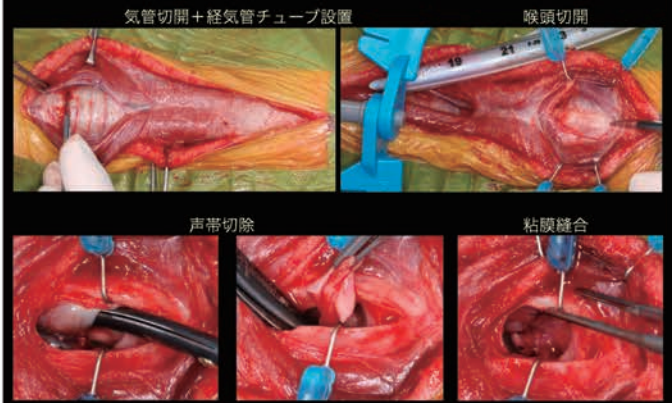
喉頭麻痺に対する新しい術式の発案 喉頭切開による披裂軟骨側方牽引術



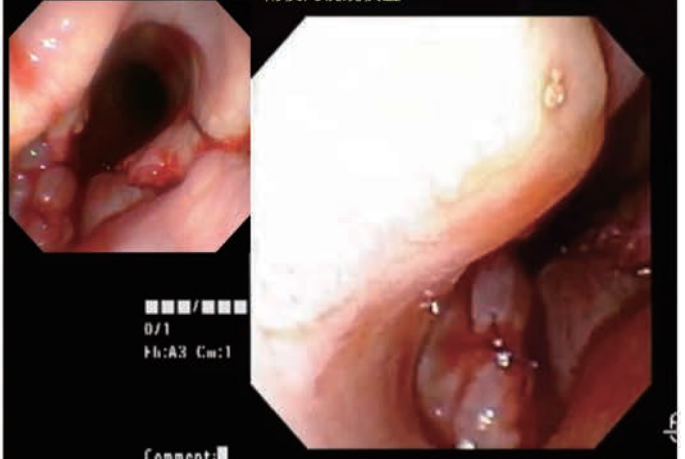○ 米澤 寛¹⁾ 吉岡 努¹⁾ 中川 耕介¹⁾ 森 達哉¹⁾ 米澤 りり子¹⁾
仲澤 俊博¹⁾ 澤村 昌樹²⁾ 高橋 秀児³⁾ 渡辺 英一郎⁴⁾

1) アトム動物病院 動物呼吸器病センター
2) 澤村動物病院 3) 高橋動物病院 4) タヤけの丘動物病院

喉頭切開による披裂軟骨側方牽引術 (New Tie side)



術後内視鏡検査



New
Tie side

気管虚脱と合併

喉頭麻痺

18/843

喉頭虚脱

4/843

気管壊死

T・プードル 5歳齢



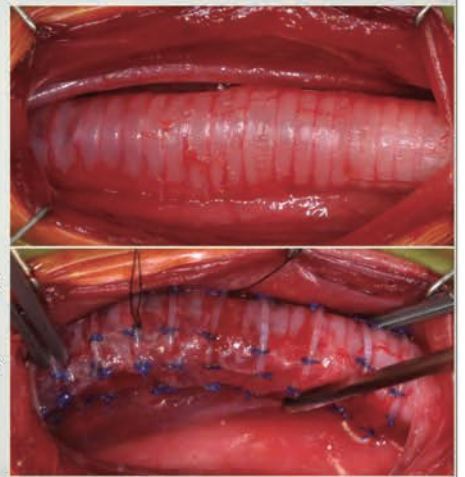
血流不足？

手術終了時に・・・

気管の変色


壊死の可能性は？

生存中！

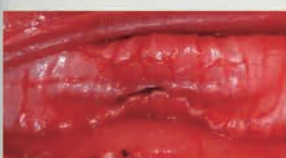


こんな症例・・・

・グレード4の気管虚脱

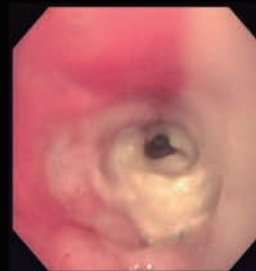


術後4日

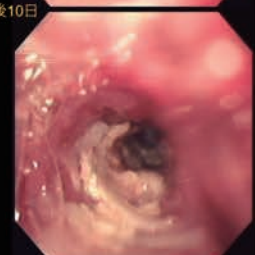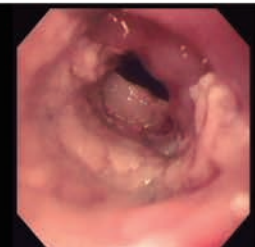


術後8日

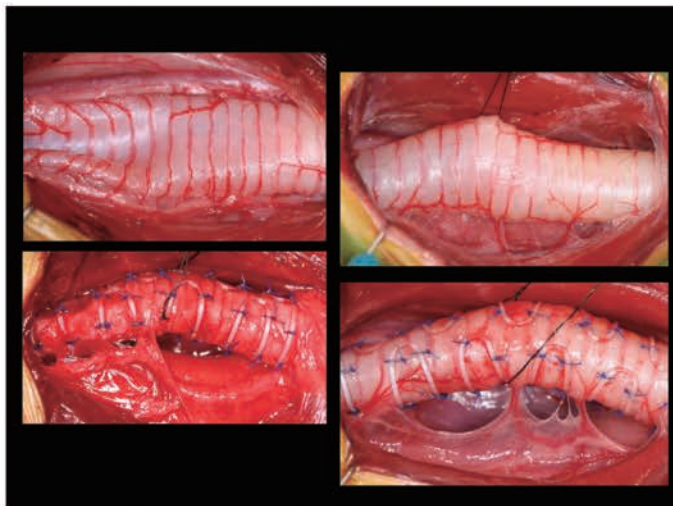
術後8日



術後10日

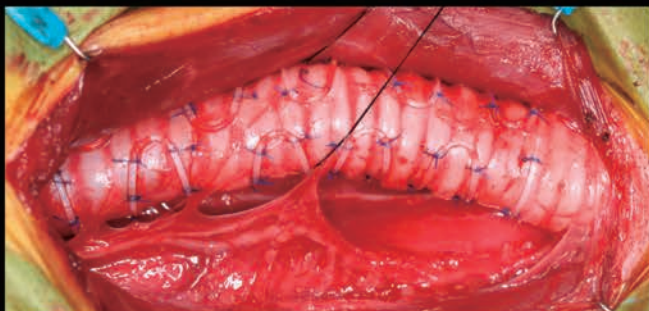


血管残せるか？



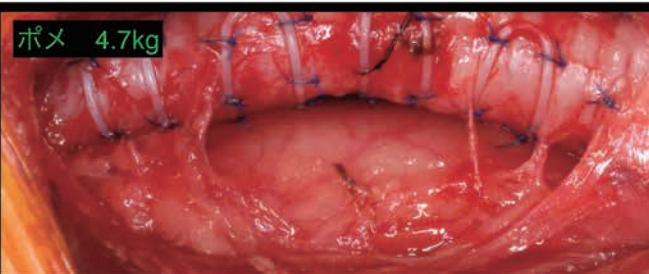
柴犬 8歳齢 9.7kg

これぐらいの体重があれば大丈夫！？

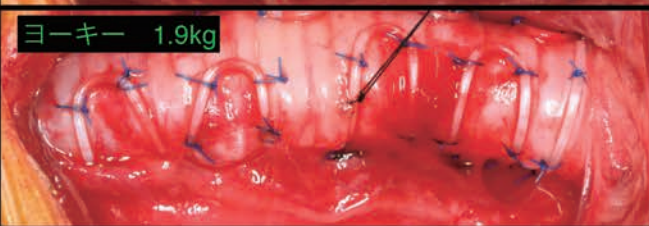


血管残せるか？

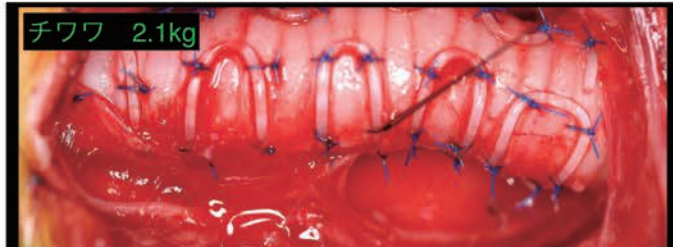ポメ 4.7kg



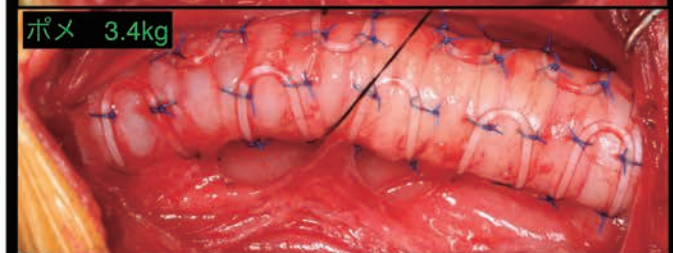
ヨーキー 1.9kg

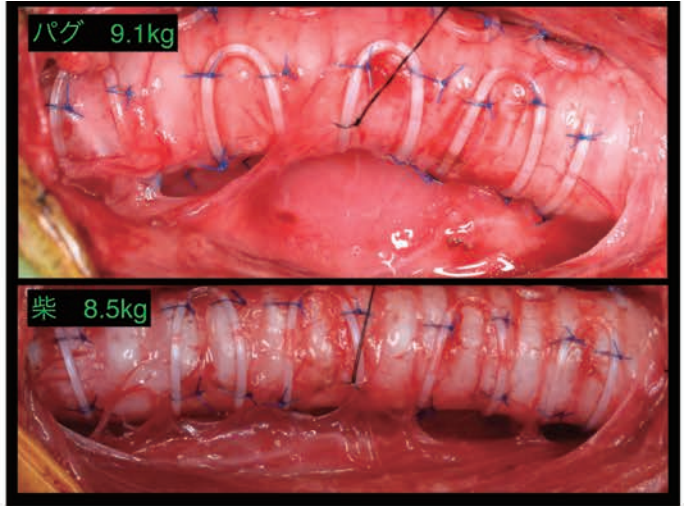
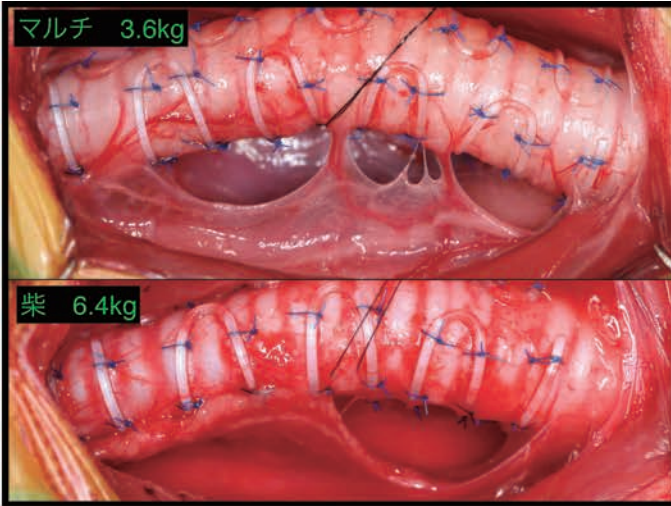


チワワ 2.1kg



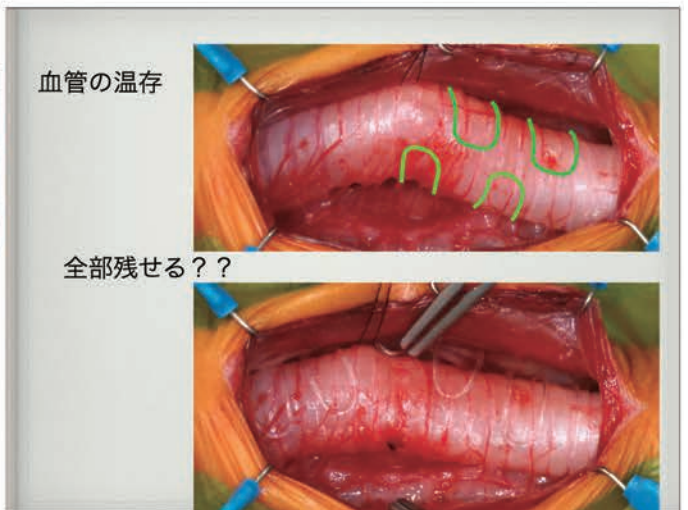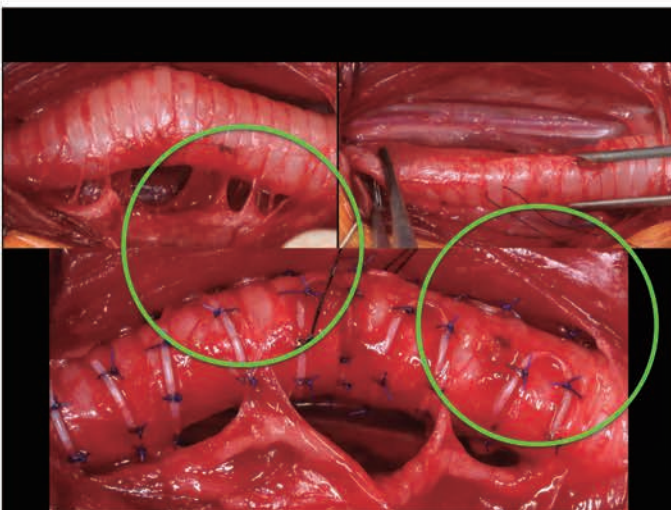
ポメ 3.4kg

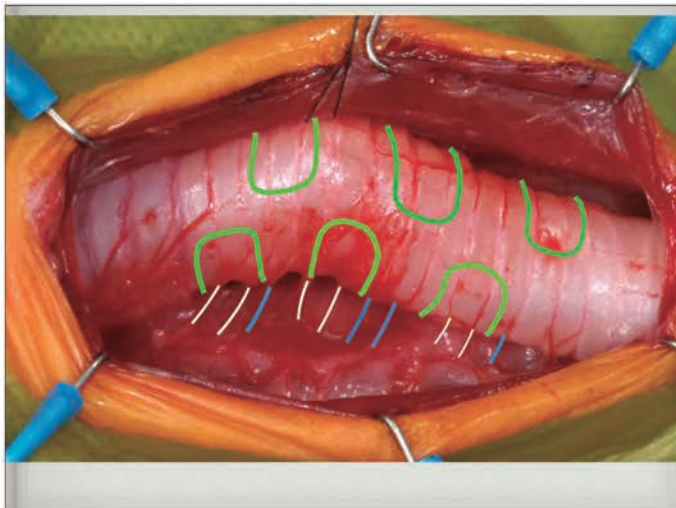




体重は関係ない！？

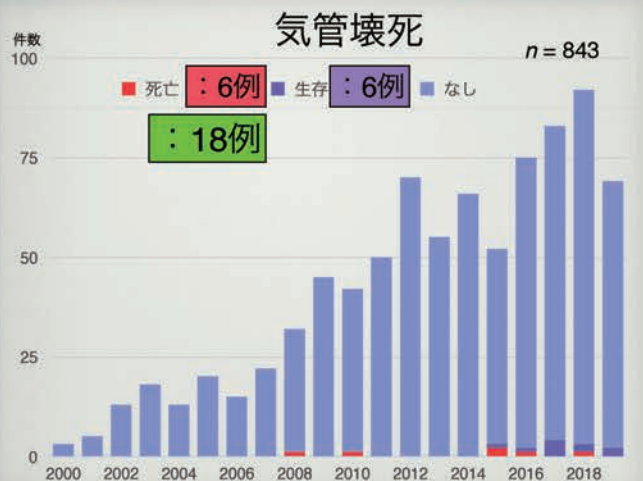では、手技は？





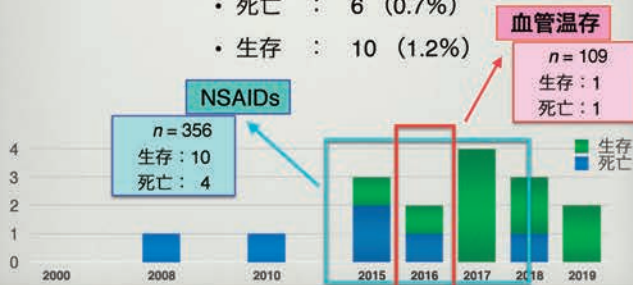
で、残した結果は？

そもそも、
どれくらいの確率で
気管壊死が起こるの？



気管壊死データ n = 843

- 術後の気管壊死 : 18 (2.1%)
- 術後2週間以内の虚血性気管壊死 : 16 (1.9%)
 - 死亡 : 6 (0.7%)
 - 生存 : 10 (1.2%)

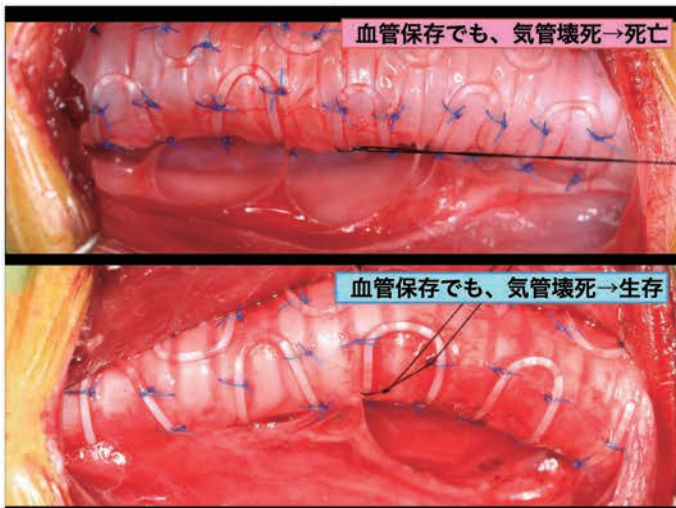


論文

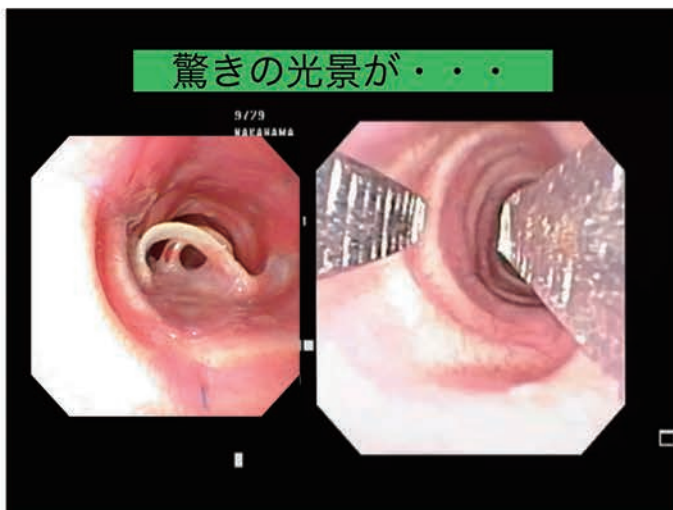
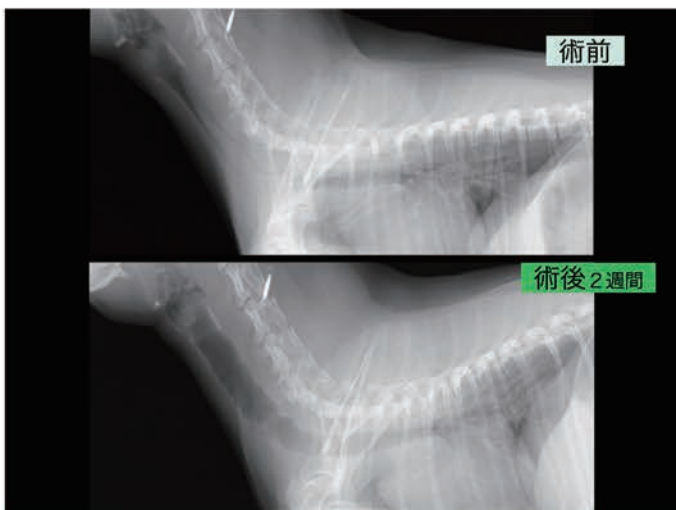
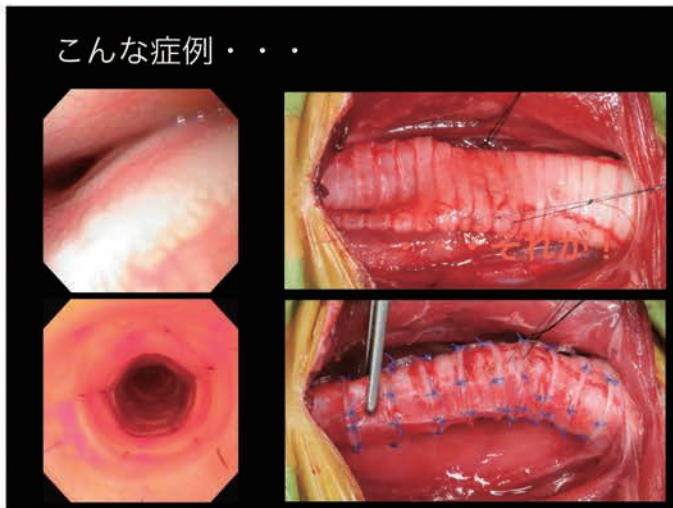
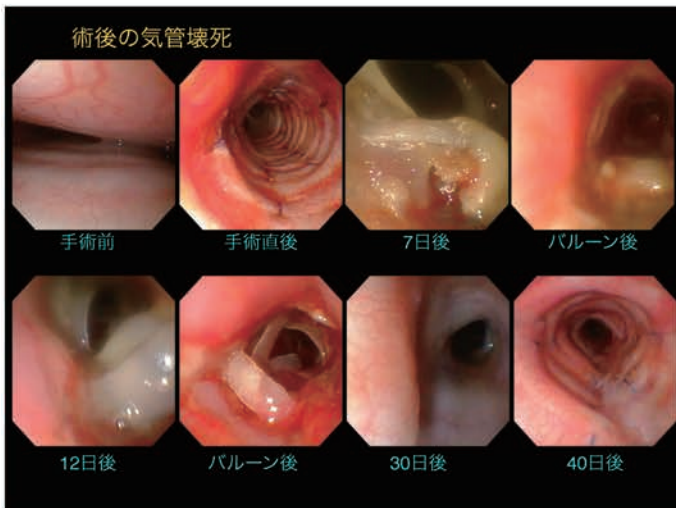
Non-steroidal anti-inflammatory drugs and risk of venous thromboembolism : a systematic review and meta-analysis

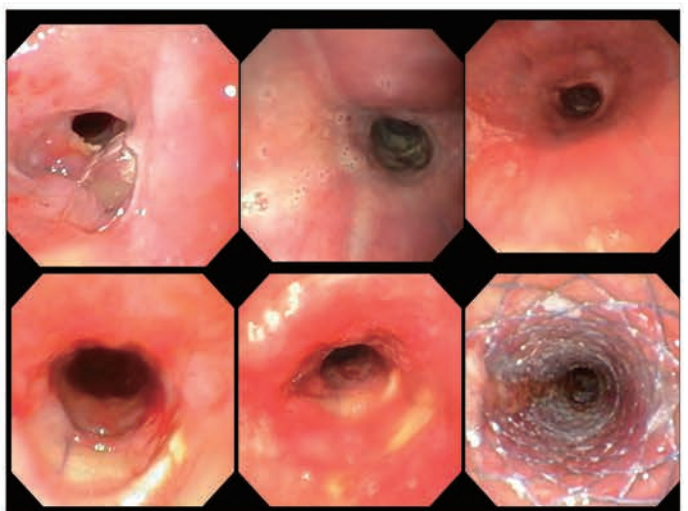
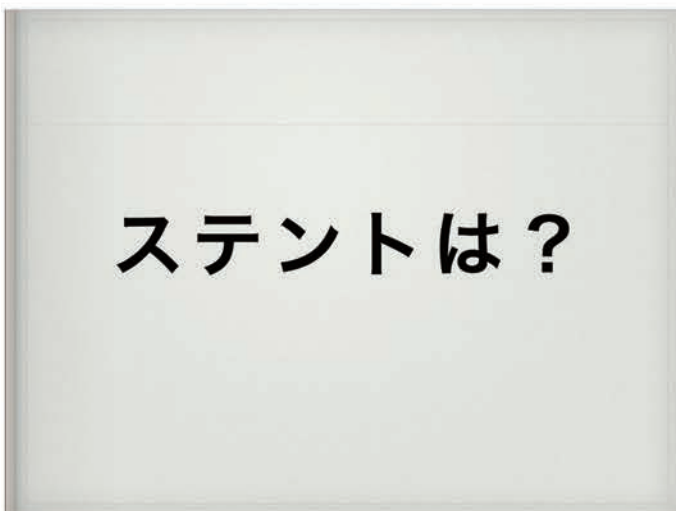
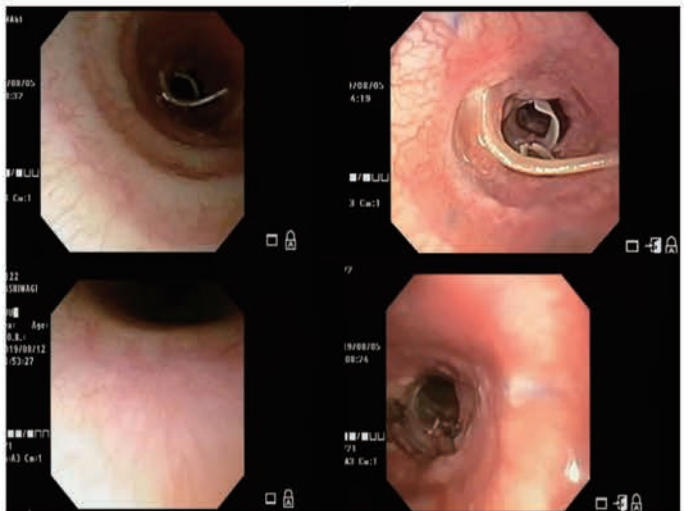
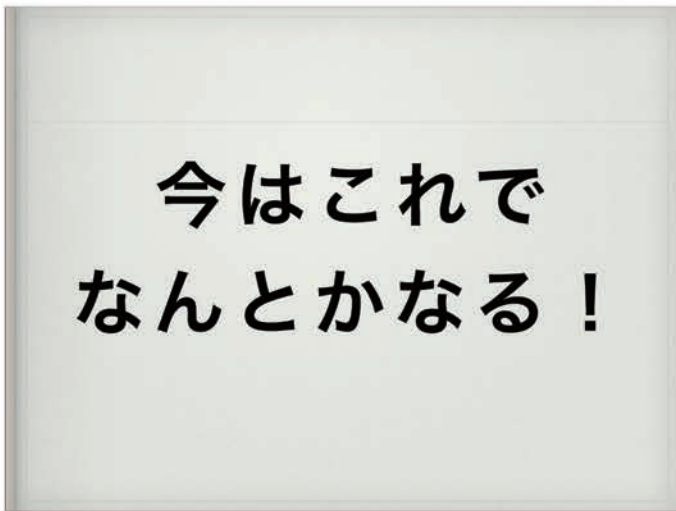
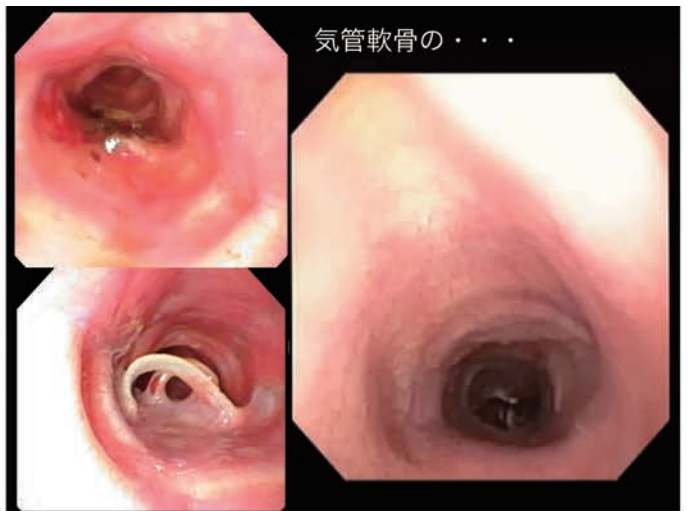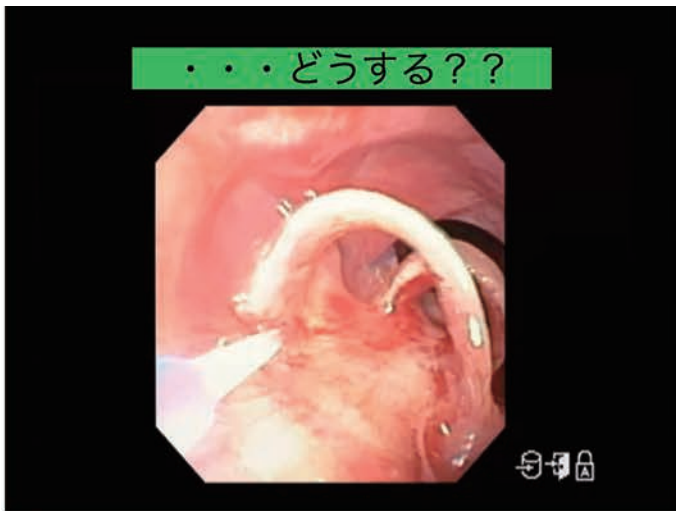Ungrprasert P. 2015

- 酵素COX-2の阻害は、強力な血小板活性化抑制因子であるプロスタサイクリンの合成を阻害し、一方で強力な血小板凝集促進因子トロンボキサンを分泌を刺激する、と同研究者らは指摘している。血小板の活性化および凝集は、凝固カスケードおよび凝固を誘発する可能性がある。
- 今回の研究は因果関係のエビデンスを示していない
- ただし、ベースラインにVTEリスクが高い患者には、慎重に処方すべき



・・・じゃあ、絶望的か？

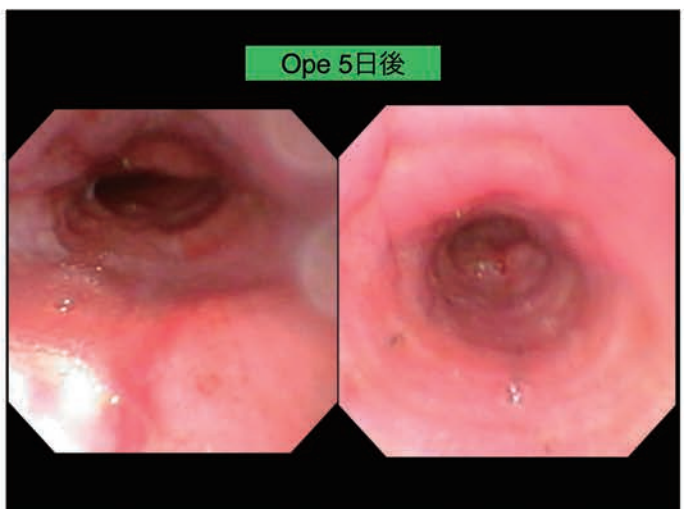
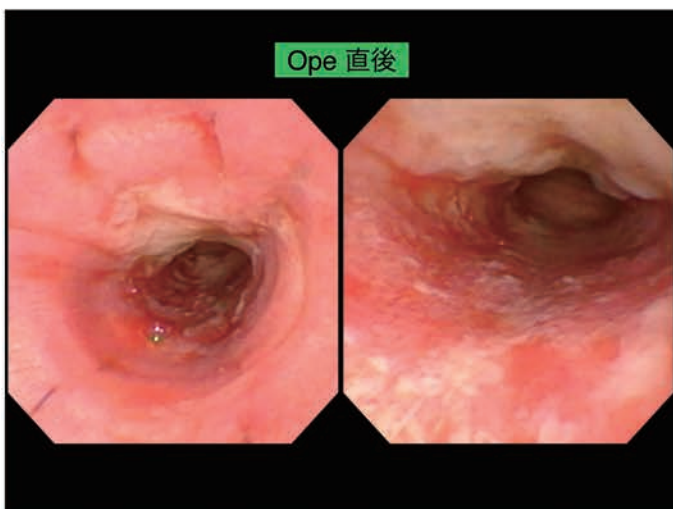
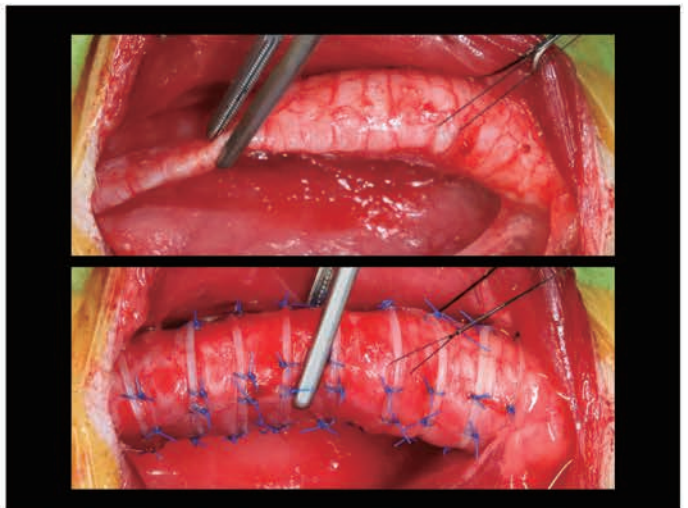
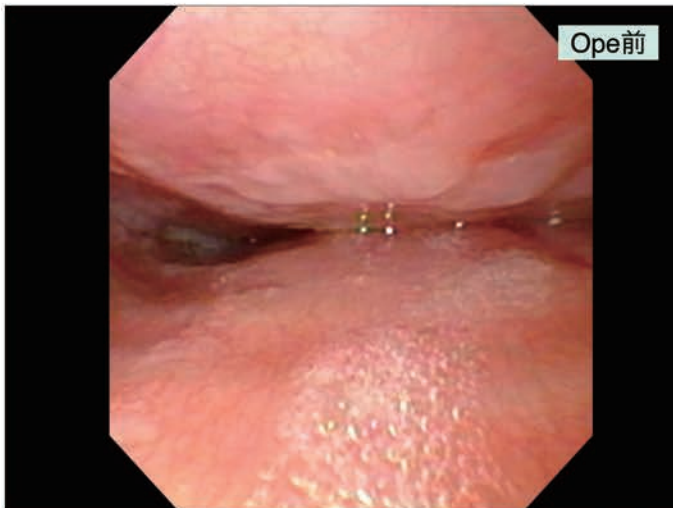

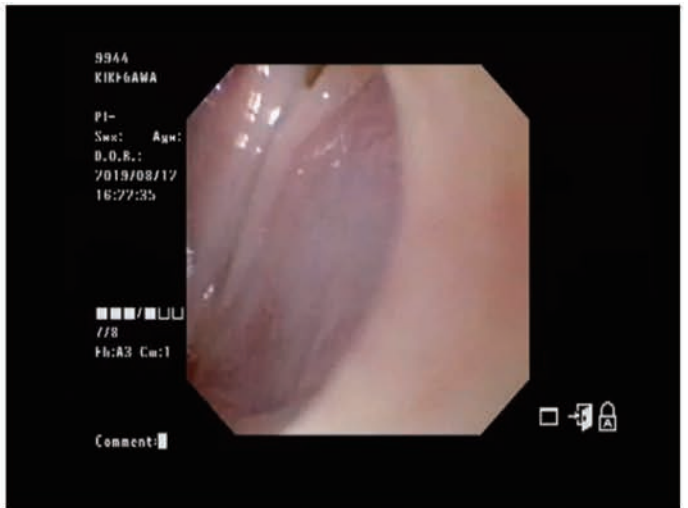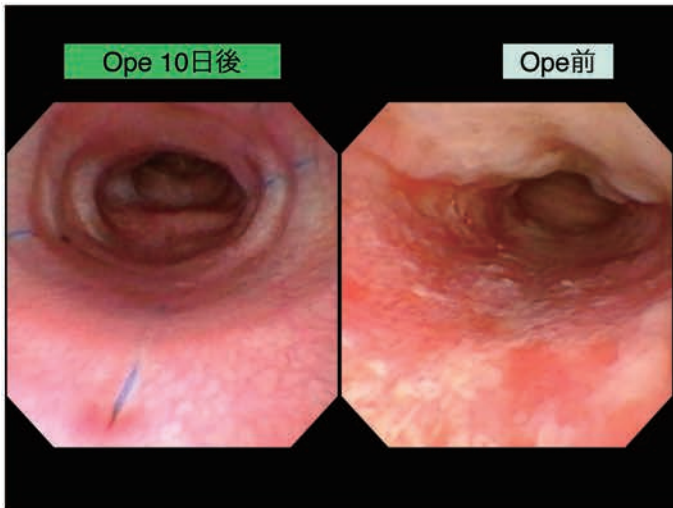


ステントは？

生かすためには必要かも

気管炎





気管腫脹？ 腫れ？

壊死ではない！

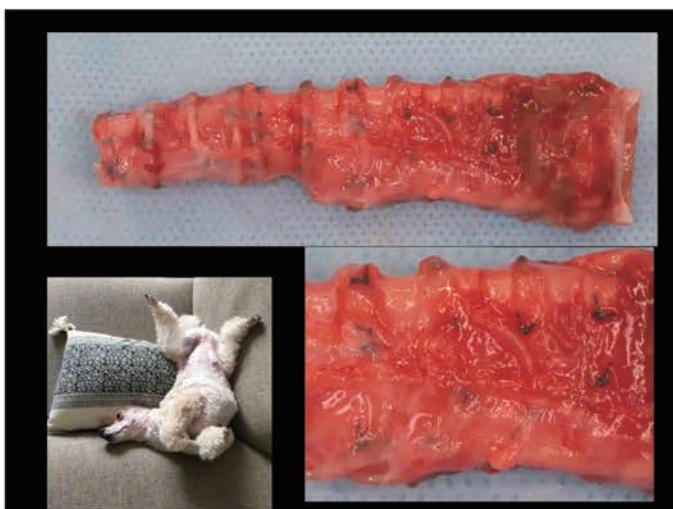
粘膜の血流はある！

気管粘膜の腫脹？

PLLPの

...

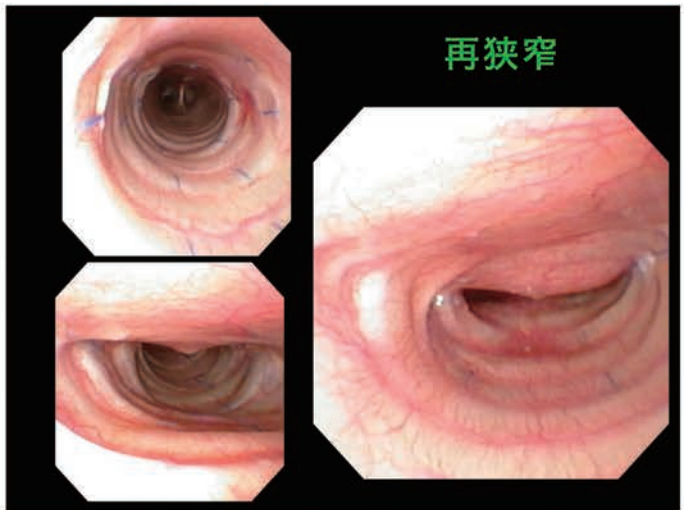
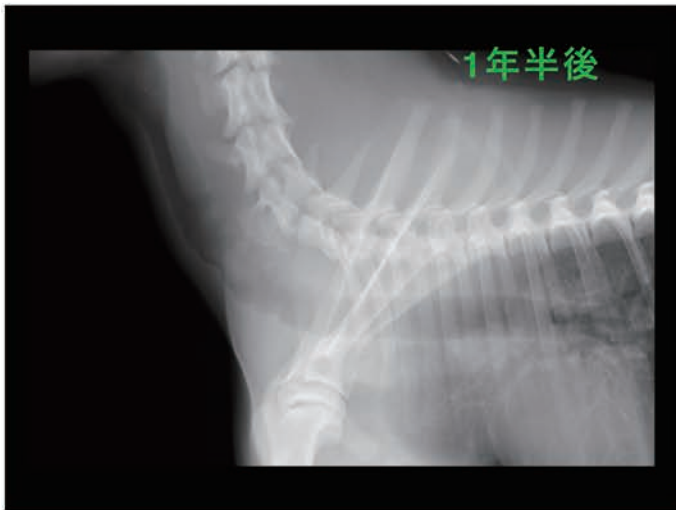
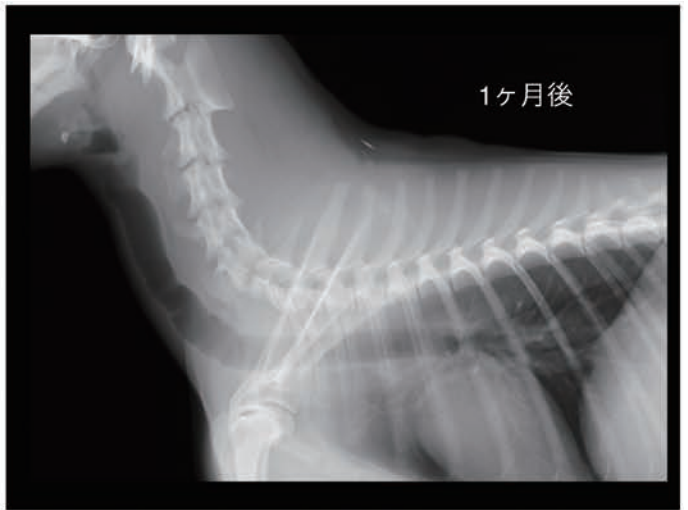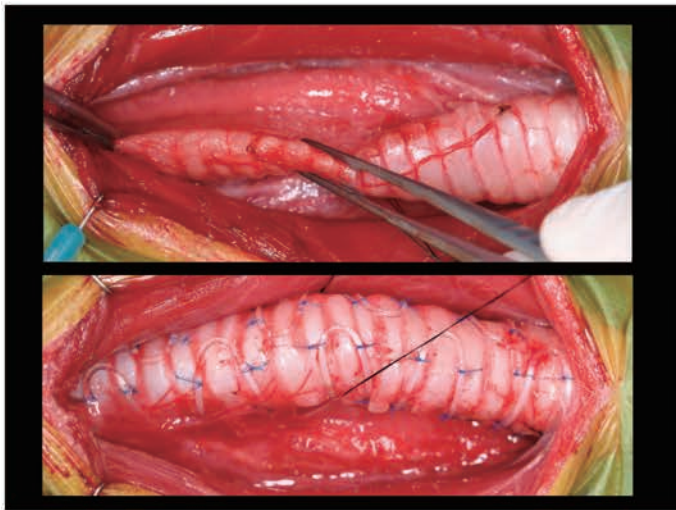
破損



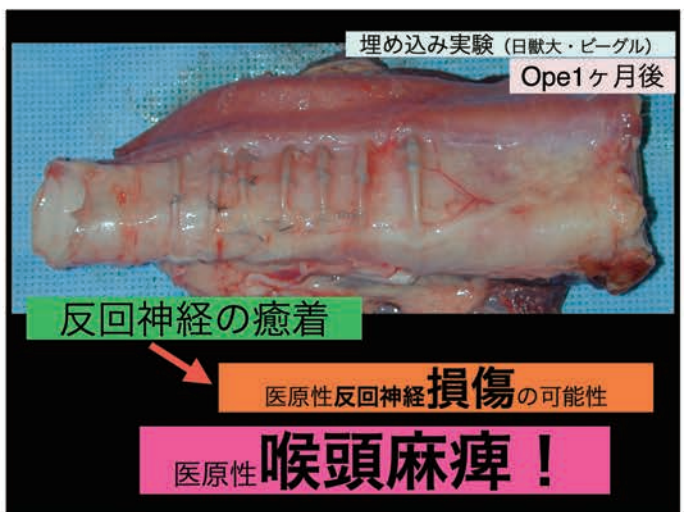
衝撃その2

柴犬 7歳齢

- ・ グレード4の気管虚脱（頸部）
- ・ PLLPによる矯正術の実施（2016.9月）



PLLP術後
再手術は**可能か?**

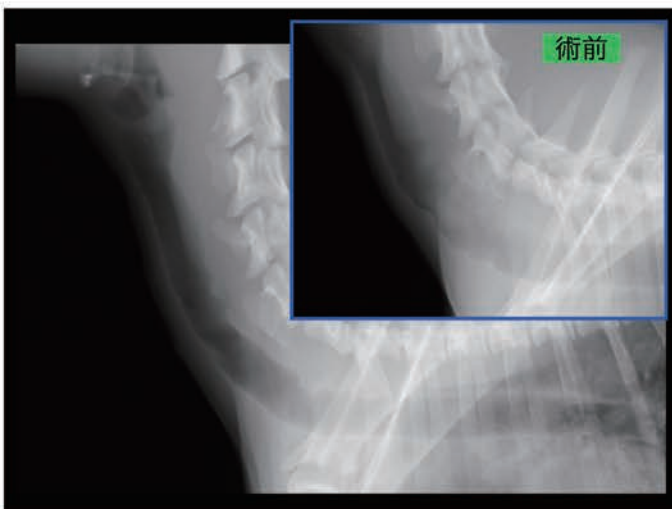
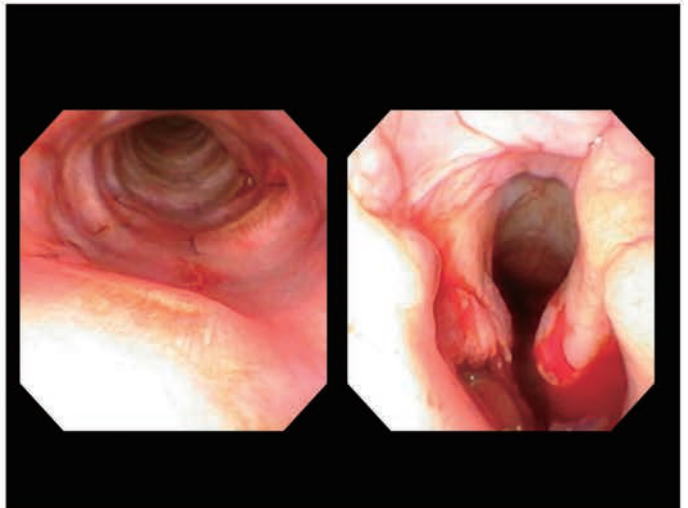
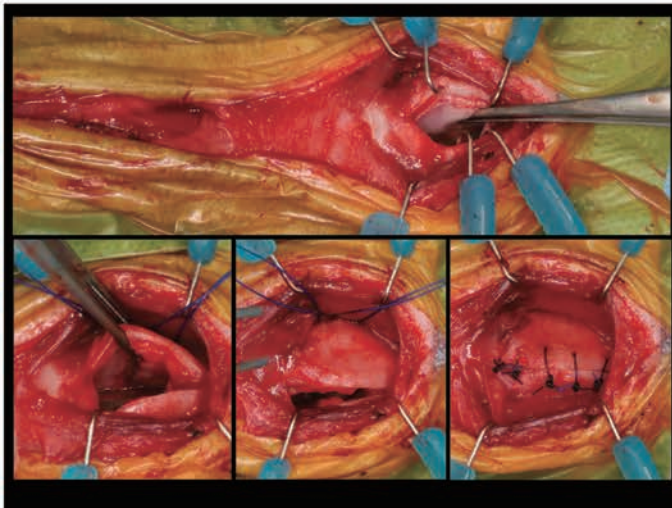
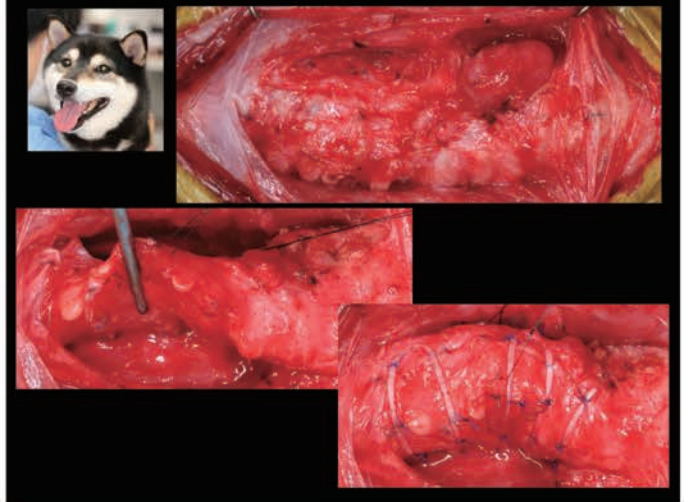


医原性 喉頭麻痺！

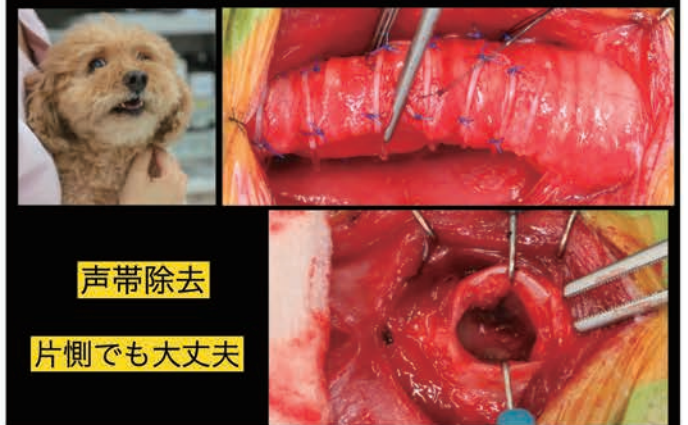
ならば・・・

この武器！

New
Tie side



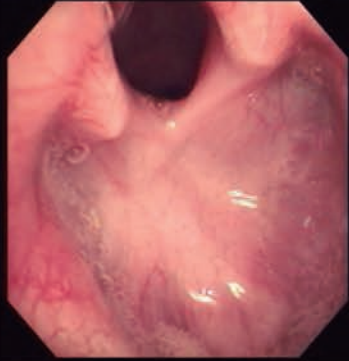よく吠える症例への対処法



声帯除去

片側でも大丈夫

口腔アプローチで声帯除去をすると



海里ちゃん

16歳9ヶ月齢（享年）



G4の気管虚脱

呼吸困難がひどいため、酸素ボンベを背負って、寝台列車に乗って来院。

札幌から

術後9年生存

リクちゃん 16歳6ヶ月（享年）

気管虚脱 G4で、手術を希望され
熊本から車で来院
片道 1200 km
入院時と退院時、2往復で 4800 km



術後10年

アトム動物病院 動物呼吸器病センター
米澤 寛 様

4月3日午前6時55分に私の腕に抱かれてリクが息を引き取りました。
あと1週間で16歳6か月でした。

先週末から急に、水を飲むとせき込んで息が出来なくなりました。
水を欲しがるときに手のひらを湿らせて舐めさせていましたが
それすらせき込んで飲めなくなりました。
月曜日こは動物病院でレントゲンやエコー、血液検査もしましたが、
誤飲性の肺炎だろうということで注射と薬を処方されました。
薬は飲む状態では無かったので、次の日近くの病院で点滴をしてもらいましたが、
その夜から急速に容体が悪化し朝に息を引き取りました。
出来る限りのことはしてあげたつもりですが、あっという間の出来事でまだ辛くて
たまりません。もう少し時間が必要のようです。

リクと孫と一緒に写真を撮って米澤先生に年賀状を送るのが主人の毎年の楽しい年末行事
でしたが、今年が最後となりました。
10歳で気管虚脱の手術をして頂いてから6年半もリクと穏やかに幸せな時間を過ごすことが
できました。本当にありがとうございました。
米澤先生ご夫婦の今後益々のご活躍を熊本からお祈りしております。

徳永 真美

おわり

